

В.В. Кірошка, Ю.О. Тіщенко

Вплив вихідного гормонального статусу тварини-реципієнта на морфологічний стан та ендокринну функцію алотрансплантата оваріальної тканини

Метою дослідження був порівняльний аналіз морфофункціональних характеристик трансплантатів оваріальної тканини статевозрілих і неонатальних тварин залежно від початкового гормонального статусу тварин-реципієнтів. Алотрансплантацію оваріальної тканини або яєчників неонатальних щурів під капсулу нирки здійснювали одночасно з оваріоектомією та через 2 міс після неї. Аналіз отриманих результатів показав, що розвиток трансплантата оваріальної тканини визначається його віком і початковим гормональним статусом реципієнта. Трансплантати оваріальної тканини статевозрілих щурів зберігають свою морфологію та ендокринну функцію до 60 діб спостереження у тварин-реципієнтів з початковим гормональним статусом, що відповідає нормі. Тоді як розвиток трансплантатів яєчників неонатальних щурів до статевозрілої стадії відбувається при їх трансплантації реципієнтам з гормональним статусом, що відповідає кастрованим тваринам, тобто з низькою концентрацією статевих гормонів і підвищеним вмістом фолікулостимулювального гормону. Ключові слова: яєчник, трансплантація, оваріоектомія, реципієнт, фолікулостимулювальний гормон.

ВСТУП

Одним із основних завдань у репродуктивній фізіології нині є вивчення та ідентифікація факторів, які запускають ріст фолікулів, призводять до їх розвитку та атрезії.

Відомо, що фолікулостимулювальний гормон (ФСГ) є одним із основних ендокринних факторів, який спрямовано діє на комплексний процес дозрівання фолікулів. Так, в експериментах *in vivo* [4, 13] показано, що самиці у ліній мишей, дефіцитних за рецепторами до ФСГ або з відсутністю β -субодиниць у структурі його молекули, позбавлені репродуктивної функції. У цій лінії спостерігався фолікулогенез до преантральної стадії без овуляції. Згідно з літературними даними [14], у нормі *in vivo* ФСГ бере участь у створенні антральної порожнини за допомогою ди-

ференціації клітин гранульози, індукуючи в них експресію рецепторів до лютеїнізуючого гормону (ЛГ). ФСГ також регулює зв'язок між ооцитом і клітинами гранульози [6]. Показано [10], що взаємодія ФСГ з такими низькомолекулярними факторами, як kit-ліганд, активін А, інгібін, епідермальний або інсуліноподібний фактор росту індукує ріст фолікулів. Ці чинники опосередковано діють на гонадотропіни, таким чином регулюючи клітинні взаємодії аутокринним і паракринним механізмами. Беручи до уваги ці важливі функції ФСГ, цей гормон зазвичай додають у преантральну фолікулярну культуру *in vitro* для підтримки росту фолікула [7]. Відсутність ФСГ у культуральному середовищі призводить до дозрівання лише 10–17 % фолікулів, тоді як при додаванні його спостерігається дозозалежний ефект фолікулогенезу [5]. Максимальний розвиток фолікулів виявлено за

© В.В. Кірошка, Ю.О. Тіщенко

наявності 100 мМО/мл ФСГ [15].

Нині майже немає відомостей про те, як початковий гормональний статус тварини, а саме концентрація ФСГ у плазмі крові, впливає безпосередньо на фолікулогенез в оваріальній тканині, імплантованої тваринам після оваріоектомії.

Мета нашої роботи – порівняльний аналіз морфофункціональних характеристик трансплантатів оваріальної тканини статевозрілих і неонатальних тварин залежно від початкового гормонального статусу тварин-реципієнтів.

МЕТОДИКА

Досліди проведено на 60 тримісячних самицях щурів лінії Вістар масою 120–165 г, які перебували в стандартних умовах віварію ІПКіК НАН України.

Утримання та використання лабораторних тварин відповідало положенням Європейської конвенції захисту хребетних тварин (Страсбург, 1986) і Національним загальноприйнятим нормам біоетики.

Тварин-реципієнтів розділили на групи: 1-ша – щури, яким алотрансплантацію оваріальної тканини статевозрілих тварин здійснювали одночасно з оваріоектомією; 2-га – через 2 міс після оваріоектомії; 3-тя – щури, яким алотрансплантацію яєчників неонатальних щурів здійснювали одночасно з оваріоектомією; 4-та – через 2 міс після оваріоектомії.

Контролем для експериментальних груп були тварини без оваріоектомії (K_1) та тварини з двобічною оваріоектомією (K_2).

Операції тваринам здійснювали в стерильних умовах під комбінованим наркозом (кетамін – 2,5 г, ксилазин – 1 мг/100 г), який вводили внутрішньоочеревинно. Для трансплантації оваріальної тканини яєчники видаляли під час оваріоектомії статевозрілих щурів, фрагментували (0,5 – 1 мм³) і поміщали в стерильне середовище 199 при кімнатній температурі. Яєчники не-

натальних тварин трансплантували цілком. Сайтом гетеротопічної трансплантації була капсула лівої нирки. Час проведення трансплантації – 20 хв.

На 30-ту та 60-ту добу після трансплантації робили евтаназію тварин за допомогою ефірного наркозу. Кров для аналізу брали внутрішньосерцевою пункцією, центрифугували при 3000 g протягом 20 хв. Зібраний супернатант заморожували при –18°C для подальшого визначення вмісту гормонів. Вміст естрадіолу і прогестерону в плазмі крові тварин-реципієнтів визначали методом радіоімунологічного аналізу з використанням стандартних тест-наборів РІА-естрадіол-СТ і РІА-прогестерон-СТ (Білорусь) відповідно до інструкції.

Екстерповану нирку з трансплантатом фіксували в 10%-му розчині нейтрального формаліну для проведення подальшого гістологічного дослідження. Зрізи формували гематоксилі-еозином за стандартною методикою [1]. Гістологічні препарати вивчали за допомогою оптичного мікроскопа при збільшеннях об'єктиву x20 і x40. Мікрофотозйомку здійснювали на мікроскопі “Carl Zeiss Axio Observer Z1”.

На гістологічних зрізах визначали фолікули на різних стадіях розвитку та класифікували згідно з методикою Gougeon [16] на: примордіальні – ооцит оточений одним шаром сплосчених клітин гранульози; первинні – ооцит оточений одним шаром кубічних клітин гранульози; преантральні – ооцит оточений більше ніж двома шарами клітин гранульози, розташованих на базальній мембрані, навколо якої знаходяться поодинокі тека-клітини; антральні – крупний ооцит оточений кількома шарами клітин гранульози з антральною порожниною, що містить фолікулярну рідину. Навколо базальної мембрани розташовується кілька шарів тека-клітин.

Аналіз морфометрії здійснювали за допомогою комп'ютерної програми Axio-Vision Documentation.

РЕЗУЛЬТАТИ ТА ЇХ ОБГОВОРЕННЯ

У результаті проведених досліджень показано, що при трансплантації оваріальної тканини статевозрілих тварин в 1-ї групи на 30-ту добу (рис. 1, I) спостерігалася структура, що морфологічно відповідає нормі. Відзначено фолікули різної зрілості, характерні як для ранніх стадій фолікулогенезу (примордіальні та первинні; див. рис. 1, I,а), так і для більш пізніх (преантральні та антральні; див. рис. 1, I,б,в). Максимальний діаметр антральних фолікулів становив 671,25 мкм. Крім цього були жовті тіла (див. рис. 1, I,г), заповнені радіальними тяжами лютеїнових клітин.

При імплантації оваріальної тканини тваринам 2-ї групи на 30-ту добу структура трансплантата була аналогічною (див. рис. 1, II). Вміст естрадіолу знаходився в межах $0,28 \text{ нмоль/л} \pm 0,06 \text{ нмоль/л}$ як у 1-й, так і у 2-й групі, а прогестерону – $65,57 \pm 9,09$ та $51,67 \text{ нмоль/л} \pm 8,77 \text{ нмоль/л}$ (рис. 2) відповідно, що достовірно не відрізняється від фізіологічної норми.

Імплантація яєчників неонатальних тварин призводила до розвитку фолікулярних кіст у щурів 3-ї групи на 30-ту добу спостереження. У 33 % тварин цієї групи відзначалася структура тканини, характерна для яєчників статевозрілих тварин (див. рис. 1, III). Проте трансплантат яєчників неонатальних щурів складається з великої фолікулярної кісти діаметром 2377,87 мкм, що заповнена дрібнозернистим секретом, слабозабарвлений еозином (див. рис. 1, III, е). Порожнина кісти оточена кількома шарами витягнутих фібробластоподібних клітин. По периферії кісти розташовані ділянки тканини з фолікулами діаметром від 168 до 400 мкм і жовтими тілами. У 67 % тварин цієї групи імплантовані яєчники на 30-ту добу розвивалися в тканину, характерну для склерокістозних яєчників (див. рис. 1, IV). Вся площа трансплантата представлена фолікулярними порожнинами діаметром від 338 до

856 мкм, заповненими незабарвленою фолікулярною рідиною або забарвленим дрібнозернистим секретом (див. рис. 1, IV, е).

Розвиток трансплантатів яєчників неонатальних щурів у тварин-реципієнтів 4-ї групи виявив на 30-ту добу спостереження наявність усіх стадій фолікулогенезу та жовтих тіл (див. рис. 1, V). Антральні фолікули мають діаметр від 262 до 1061 мкм, що можна порівняти з розміром антральних фолікулів нативної оваріальної тканини (див. рис. 1, V,в). Слід зазначити, що у трансплантатах 67 % щурів досліджуваної групи виявлені фолікулярні кісти розміром від 340 до 5396,69 мкм, внутрішня стінка яких вистелена декількома шарами витягнутих фібробластоподібних клітин (див. рис. 1, VI, е). Концентрація статевих гормонів у групах 3 та 4 становила: естрадіолу – $0,18 \pm 0,03$ і $0,22 \text{ нмоль/л} \pm 0,04 \text{ нмоль/л}$, а прогестерону – $44,32 \pm 3,6$ і $34,58 \text{ нмоль/л} \pm 6,48 \text{ нмоль/л}$ (див. рис. 2) відповідно, що достовірно вище, ніж у кастрованих тварин.

При збільшенні терміну спостереження до 60 діб у 67 % тварин 1-ї групи трансплантати оваріальної тканини продовжували зберігати структуру, типову для морфології яєчників статевозрілих особин (рис. 3, I). Тоді як у 33 % тварин-реципієнтів фолікулів не виявлено (див. рис. 3, II). Їх морфологія представлена строю оваріальної тканини та кістоподібними структурами. Видно, що порожнини кіст (див. рис. 3, II,е) заповнені гетерогенним секретом і оточені багат шаровою вистілкою клітинами гранульози та фібробластів. Діаметр порожнини кісти становить близько 570 мкм.

Якісно інша картина спостерігається у розвитку морфології оваріальної тканини на 60-ту добу при трансплантації тваринам, попередньо оваріоектомованим. При цьому розвитку трансплантата не виявлено. Структура трансплантатів представлена кістами та жовтими тілами (див. рис. 3, III,е,г). Кісти мають діаметр від 461 до

1375 мкм і характеризуються стінками, що складаються з декількох шарів лютеїнових

клітин, або ж оточені 2–3 шарами фібро-бластоподібних клітин. У частини кіст

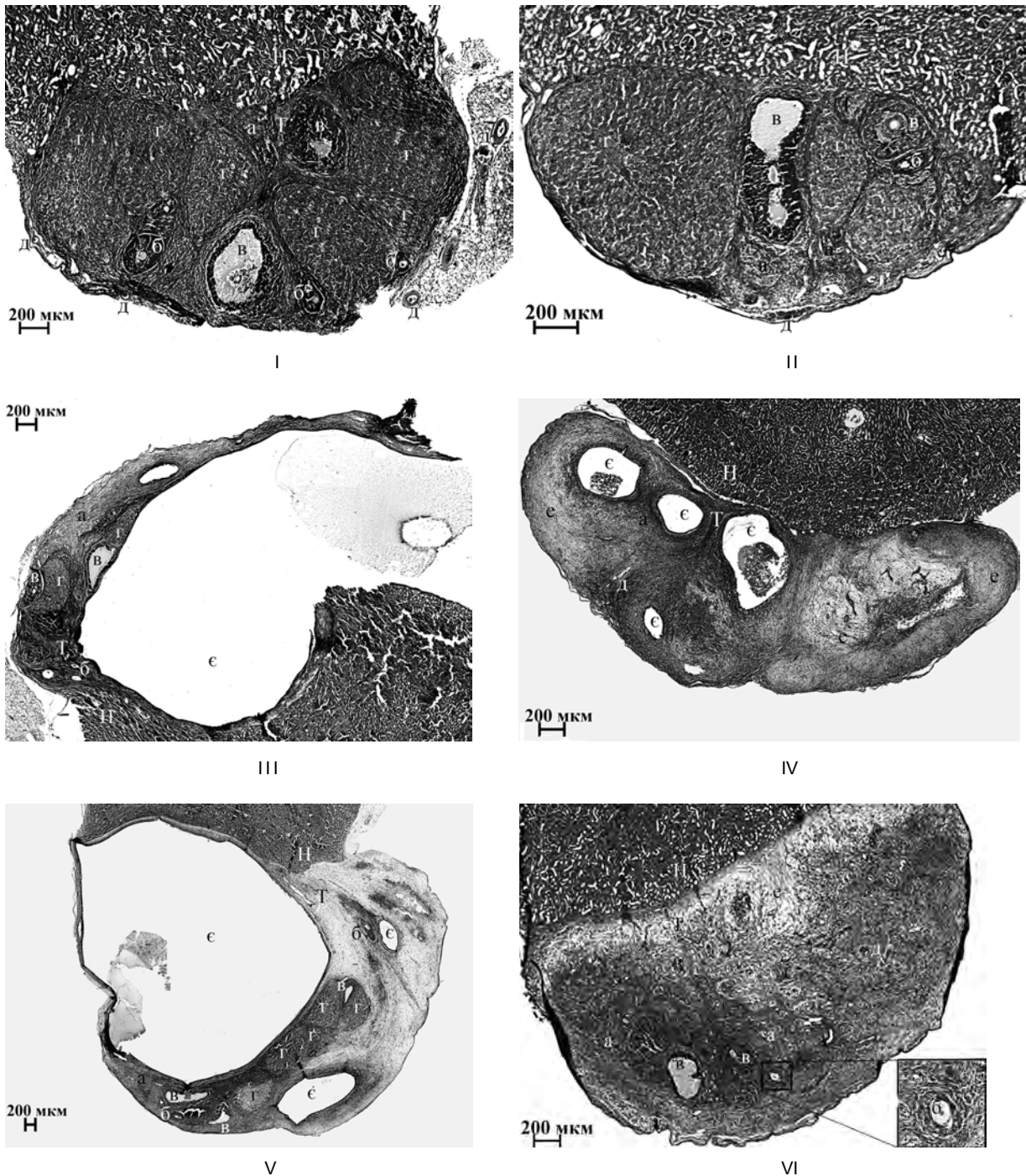


Рис. 1. Трансплантати оваріальної тканини статевозрілих і неонатальних тварин на 30-ту добу спостереження: I – 1-ша група; II – 2-га група; III, IV – 3-я група; V, VI – 4-та група; а – примордіальний фолікул, б – преантральний фолікул, в – антральний фолікул, г – жовте тіло, д – судина, е – ділянка фіброзу тканини, ж – порожнина кісти, з – тканина нирки, Т – тканина трансплантата

порожнина заповнена гетерогенним секретом, який, імовірно, містить мононуклеари. Вивчення ендокринної функції показало зниження вмісту статевих гормонів у тварин групи 2 на 60-ту добу спостереження в порівнянні з групою 1. Так, вміст естрадіолу становив $0,19 \pm 0,05$ і $0,24$ нмоль/л $\pm 0,04$ нмоль/л, прогестерону $39,18 \pm 6,05$ та $52,01$ нмоль/л $\pm 6,41$ нмоль/л відповідно (див. рис. 2).

Трансплантати яєчників неонатальних щурів у тварин 3-ї групи (див. рис. 3, IV) на 60-ту добу спостереження є структурою, що складається зі строми оваріальної тканини з поодинокими примордіальними фолікулами. Значна площа досліджуваного трансплантату представлена склерозованою оваріальною тканиною, що пронизана густою мережею кровоносних судин (див. рис. 3, IV, д). У цієї групи тварин спостерігалось 2 різних типи кістоподібних структур. Один тип представлений порожнинами, оточеними вузьким колом витягнутих фібробластоподібних клітин, з прозо-

рим або ж слабозабарвленим гомогенним внутрішнім вмістом (див. рис. 3, IV, е). У деяких кіст спостерігається виселення мононуклеарів у порожнину. Середній діаметр порожнини близько 630 мкм. Інший тип кістоподібних структур (див. рис. 3, IV, ж) виселений високопризматичним чітко контурованим епітелієм з прозорим внутрішнім вмістом. Діаметр порожнини був від 275 до 675 мкм.

У тварин 4-ї групи розвиток трансплантатів яєчників неонатальних щурів на 60-у добу відбувався в двох напрямках. У 50 % тварин спостерігалися примордіальні та первинні фолікули діаметром від 88 до 152 мкм, а також жовті тіла (див. рис. 3, V, а). У решти 50 % структура трансплантата була такою, як у групі 3 (див. рис. 3, VI). Слід зазначити, що в усіх тварин цієї групи на значній площі трансплантату був фіброз оваріальної тканини. Вміст статевих гормонів був значно нижчим від фізіологічних значень. Так, вміст естрадіолу становив $0,12 \pm 0,02$ і $0,16$ нмоль/л $\pm 0,03$

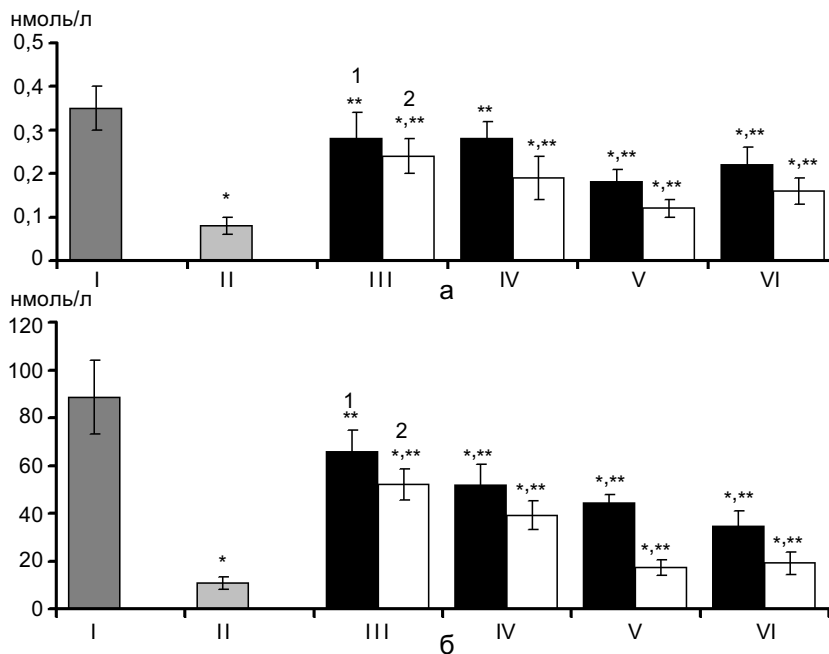


Рис. 2. Концентрація естрадіолу (а) та прогестерону (б) у плазмі крові тварин з трансплантацією статевозрілої оваріальної тканини чи яєчників неонатальних щурів: 1 – на 30-ту добу, 2 – на 60-ту добу спостереження. I – контроль без оваріоектомії (K_1), II – контроль з двобічною оваріоектомією (K_2), III – 1-ша група, IV – 2-га група, V – 3-тя група, VI – 4-та група. * $P < 0,05$ відносно K_1 , ** $P < 0,05$ відносно K_2

нмоль/л, прогестерону – $17,34 \pm 3,26$ та $19,03 \text{ нмоль/л} \pm 4,83 \text{ нмоль/л}$ у тварин груп 3 і 4 відповідно.

Аналізуючи представлені результати, можна сказати, що розвиток транслантатів та їх ендокринна функція залежить від віку

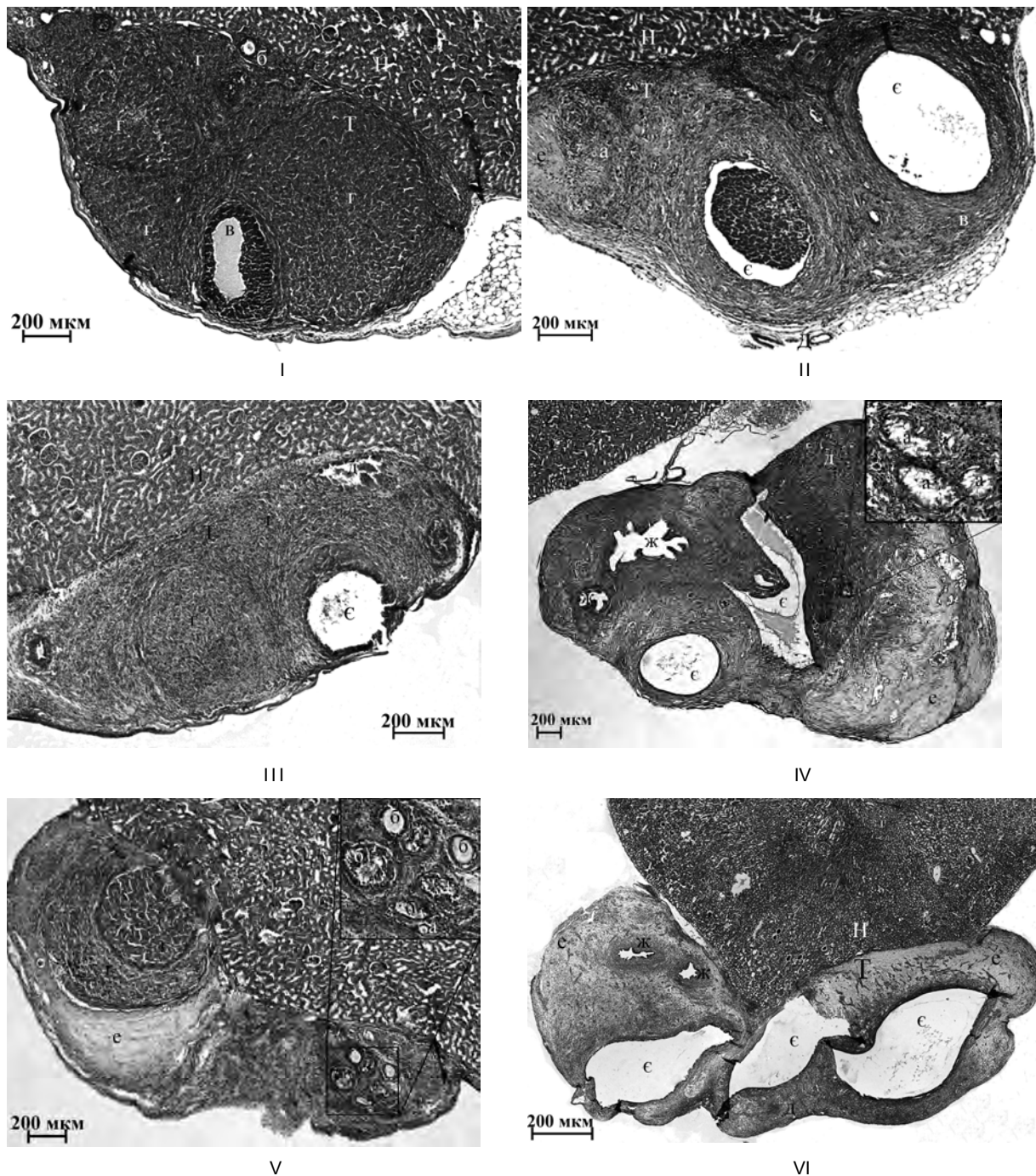


Рис. 3. Транслантати оваріальної тканини статевозрілих і неонатальних тварин на 60-ту добу спостереження: I, II – 1-ша група; III – 2-га група; IV – 3-тя група; V, VI – 4-та група 4; а – примордіальний фолікул, б – преантральний фолікул, в – антральний фолікул, г – жовте тіло, д – судина, е – ділянка фіброзу тканини, є – порожнина кістки, ж – порожнина кісточки, И – тканина нирки, Т – тканина трансплантата

імплантованої оваріальної тканини, а також від гормонального статусу тварини-реципієнта. Розвиток трансплантантів яєчників неонатальних тварин у всіх досліджених випадках виявив формування фолікулярних кіст і епітеліальних кістом, що, очевидно, пов'язано з порушенням нейроендокринного регулювання гіпоталамус-гіпофізарною системою. Показано [11], що гормональний дисбаланс при ранньому постнатальному розвитку може змінювати експресію регуляторних генів в оваріальній тканині і призводити до кістозних утворень. У наших експериментах гормональний дисбаланс при трансплантації яєчників статевозрілим особинам можна пояснити такими факторами. З одного боку, підвищеним вмістом естрадіолу ($5 \cdot 10^{-7}$ моль/л) [3] в яєчниках у новонароджених щурів в перші 24 год постнатального розвитку і, як наслідок цього, подальше порушення нейроендокринних зв'язків. Як відомо [3], підвищений вміст естрогену в трансплантах яєчників неонатальних тварин може спричинити андрогенізацію оваріальної тканини і підвищення концентрації ЛГ, що на ранніх стадіях фолікулогенезу є причинами подальшого утворення полікістозу. З іншого боку, це більш висока швидкість фолікулогенезу в неонатальних яєчниках з розрахунку на одиницю часу протягом перших 3 тиж після народження в порівнянні з дозріванням примордіальних фолікулів в організмі статевозрілих самиць [12]. Фактори, що визначають швидкість фолікулогенезу залежно від віку оваріальної тканини, до цих пір залишаються не з'ясованими. Один з можливих механізмів, що визначає високу швидкість розвитку фолікула, може бути пов'язаний з високим вмістом гонадотропінів у ранній постнатальний період. Вміст ФСГ в кілька разів вище у 8–16-добових щурів, ніж у 28-добових [12], що певно і визначає активацію примордіальних фолікулів. Згідно з нашими дослідженнями, при трансплантації яєчників

неонатальних щурів тваринам-реципієнтам з підвищеною концентрацією ФСГ відбувається їх морфологічний розвиток до статевозрілої стадії на 30-ту добу спостереження. В цьому разі епітеліальні кістони відсутні на тривалих строках після трансплантації (60 діб). Цей факт, вочевидь, можна пояснити, взаємозв'язком високого вмісту ФСГ у тварин-реципієнтів і високого вмісту естрагенів в яєчниках неонатальних щурів у момент трансплантації, що й вплинуло на динаміку розвитку трансплантів неонатальних яєчників.

При трансплантації оваріальної тканини статевозрілих самиць на тривалих термінах спостереження (60 діб) ми маємо іншу картину розвитку трансплантів залежно від початкового гормонального статусу тварин-реципієнтів. У тварин з підвищеною концентрацією ФСГ відзначалась наявність гормонально активних кіст на 60-ту добу. У цьому разі підвищений вміст ФСГ гіперстимулює ріст фолікулів. Відповідно до літературних даних, це відбувається без циклічності, безперервно і при явній нестачі ЛГ [2, 9]. Отже, відбувається ріст фолікулів без овуляції, що закономірно призводить до розвитку фолікулярних кіст, безперервно секретуючих естрогени, які у свою чергу пригнічують секрецію ФСГ і стимулюють вироблення ЛГ. У деяких працях відзначена кореляція між підвищеною секрецією ЛГ, високим вмістом гонадотропінів і патологічним розвитком оваріальної тканини.

ВИСНОВКИ

1. Розвиток трансплантата оваріальної тканини визначається його віком і початковим гормональним статусом реципієнта.
2. Трансплантати оваріальної тканини статевозрілих щурів зберігають свою морфологію та ендокринну функцію до 60 діб спостереження у тварин-реципієнтів з початковим гормональним статусом, що

відповідає нормі.

3. Розвиток трансплантатів яєчників неонатальних шурів до статевозрілої стадії відбувається при їх трансплантації реципієнтам з гормональним статусом, що відповідає кастрованим тваринам, тобто з низькою концентрацією статевих гормонів і підвищеним вмістом ФСГ.

В.В. Киروشка, Ю.О. Тищенко

ВЛИЯНИЕ ИСХОДНОГО ГОРМОНАЛЬНОГО СТАТУСА ЖИВОТНОГО-РЕЦИПИЕНТА НА МОРФОЛОГИЧЕСКОЕ СОСТОЯНИЕ И ЭНДОКРИННУЮ ФУНКЦИЮ АЛЛОТРАНСПЛАНТАТА ОВАРИАЛЬНОЙ ТКАНИ

Целью исследования был сравнительный анализ морфо-функциональных характеристик трансплантатов овариальной ткани половозрелых и неонатальных животных в зависимости от исходного гормонального статуса животных-реципиентов. Аллотрансплантацию овариальной ткани или яичников неонатальных крыс под капсулу почки осуществляли одновременно с овариэктомией и через 2 мес после нее. Анализ полученных результатов показал, что развитие трансплантата овариальной ткани определяется его возрастом и исходным гормональным статусом реципиента. Трансплантаты овариальной ткани половозрелых крыс сохраняют свою морфологию и эндокринную функцию к 60-м суткам наблюдения у животных-реципиентов с исходным гормональным статусом, соответствующим норме. Тогда как развитие трансплантатов яичников неонатальных крыс до половозрелой стадии осуществляется при их трансплантации реципиентам с гормональным статусом, который соответствует кастрированным животным, то есть с низкой концентрацией половых гормонов и повышенным содержанием фолликулостимулирующего гормона.

Ключевые слова: яичник, трансплантация, овариэктомия, реципиент, фолликулостимулирующий гормон.

V.V. Kiroshka, J.O. Tischenko

THE EFFECT OF INITIAL HORMONAL STATUS OF RECIPIENT ANIMALS FOR MORPHOLOGICAL STATE AND ENDOCRINE FUNCTION OF OVARIAN TISSUE TRANSPLANT

The aim of investigation was a comparative analysis of morpho-functional characteristics of allografts of mature ovarian tissue and neonatal ovary depending on initial hormonal status of recipient animals. Rats' mature ovarian tissue and neonatal

ovary were transplanted under renal capsule simultaneously with ovariectomy and 2 months later. Data analysis indicated that the development of ovarian tissue transplant was determined by its maturity and initial hormonal status of recipient. Mature ovarian tissue transplants preserve morphology and endocrine function to the 60th day after transplantation to the recipient animals with the initial hormonal status that corresponds to the norm. Neonatal ovary transplants are developed to the mature stage following transplantation to recipients with hormonal status that corresponded to the ovariectomized animals, that is, low concentration of sex hormones and an increased level of follicle-stimulating hormone.

Key words: ovary, transplantation, ovariectomy, recipient, follicle-stimulating hormone.

Institute for Problems of Cryobiology and Cryomedicine of the National Academy of Sciences of Ukraine, Kharkov;

V.N. Karazin's Kharkov National University

СПИСОК ЛІТЕРАТУРИ

1. Лилли Р. Патогистологическая техника и практическая гистохимия. – М.: Мир, 1969. – 645 с.
2. Пищулин А.А., Карпова Е.А. Овариальная гиперандрогения и метаболический синдром // Рус. мед. журн. – 2001. – 9, № 2. – С. 93–108.
3. Abbott D.H., Padmanabhan V., Dumesic D.A. Contributions of androgen and estrogen to fetal programming of ovarian dysfunction // *Reprod. Biol. Endocrin.* – 2006. – 17, № 4. – P. 1–8.
4. Abel M.H., Wootton A.N., Wilkins V. et al. The effect of a null mutation in the follicle-stimulating hormone receptor gene on mouse reproduction // *Endocrinology.* – 2000. – № 141. – P. 1795–1803.
5. Adriaens I., Cortvrindt R., Smits J. Differential FSH exposure in preantral follicle culture has marked effects on folliculogenesis and oocyte developmental competence // *Hum. Reprod.* – 2004. – № 19. – P. 398–408.
6. Albertini D.F., Combelles C.M., Benecchi E., Carabatsos M.J. Cellular basis for paracrine regulation of ovarian follicle development // *Reproduction.* – 2001. – № 121. – P. 647–653.
7. Callejo J., Jauregui M.T., Valls C. et al. Heterotopic ovarian transplantation without vascular pedicle in syngeneic Lewis rats: six-month control of estradiol and follicle-stimulating hormone concentrations after intraperitoneal and subcutaneous implants // *Fertil. and Steril.* – 1999. – 72, № 3. – P. 513–517.
8. Cortvrindt R., Hu Y., Smits J. Recombinant luteinizing hormone as a survival and differentiation factor increases oocyte maturation in recombinant follicle stimulating hormone-supplemented mouse preantral follicle culture // *Hum. Reprod.* – 1998. – № 13. – P. 1292–1302.
9. Danilovich N., Roy I., Sairam M.R. Ovarian pathology and high incidence of sex cord tumors in follitropin

- receptor knockout (FORKO) mice // *Endocrinology*. – 2009. – **142**, № 8. – P. 3673–3684.
10. Erickson G.F., Shimasaki S. The physiology of folliculogenesis: the role of novel growth factors // *Fertil. and Steril.* – 2001. – № 76. – P. 943–949.
 11. Hirshfield A.N. Heterogeneity of cell populations that contribute to the formation of primordial follicles in rats // *Biol. Reprod.* – 1992. – № 47. – 466–472.
 12. Hirshfield A.N., DeSanti A.M. Patterns of ovarian cell proliferation in the rats during the embryonic period and the first three weeks postpartum // *Biol. Reprod.* – 1995. – № 53. – 1208–1221.
 13. Kumar T.R., Wang Y., Lu N., Matzuk M.M. Follicle stimulating hormone is required for ovarian follicle maturation but not male fertility // *Nature Genetics*. – 1997. – № 15. – P. 201–204.
 14. Wang Y., Rippstein P.U., Tsang B.K. Role and gonadotrophic regulation of X-linked inhibitor of apoptosis protein expression during rat ovarian follicular development in vitro // *Biol. Reprod.* – 2003. – № 68 – P. 610–619.
 15. Nayudu P.L., Osborn S.M. Factors influencing the rate of preantral and antral growth of mouse ovarian follicles in vitro // *J. Reprod. Fert.* – 1992. – № 95. – P. 349–362.
 16. Gougeon A. Dynamics of follicular growth in the human: a model from preliminary results // *Hum. Reprod.* – 1986. – № 1. – P. 81–87.

*Ін-т проблем кріобіології та кріомедицини НАН України, Харків;
Харків. нац. ун-т ім. В.Н. Каразіна
E-mail: vvkiroshka@mail.ru; tischenko k.h.@mail.ru*

*Матеріал надійшов до
редакції 11.09.2009*