

НАЦІОНАЛЬНА АКАДЕМІЯ НАУК УКРАЇНИ  
ІНСТИТУТ ФІЗІОЛОГІЇ ім. О. О. БОГОМОЛЬЦЯ

**Забенько Єлизавета Юріївна**

УДК 616.831-001.34:612.826:616.8-003.98:574.814.5

**Морфофункціональні зміни в головному мозку мишей після повторюваної  
легкої черепно-мозкової травми та їх корекція корвітином**

03.00.13 – Фізіологія людини і тварин

**АВТОРЕФЕРАТ**  
дисертації на здобуття наукового ступеня  
кандидата біологічних наук

Київ – 2020

Дисертацією є рукопис.

Робота виконана у відділі цитології та у відділі сенсорної сигналізації Інституту фізіології ім. О. О. Богомольця НАН України.

**Науковий керівник:**

доктор біологічних наук, старший науковий співробітник

**Півнева Тетяна Андріївна**

Інститут фізіології ім. О. О. Богомольця НАН України

**Офіційні опоненти:**

доктор біологічних наук, професор

**Макарчук Микола Юхимович**

ІНЦ «Інститут біології та медицини» КНУ ім. Тараса Шевченка,  
завідувач кафедри фізіології та анатомії.

доктор медичних наук, доцент

**Медведєв Володимир Вікторович**

Національний медичний університет імені О.О. Богомольця.

Захист відбудеться «21» квітня 2020 р. о 16.00 годині на засіданні Спеціалізованої вченої ради Д 26.198.01 при Інституті фізіології ім. О. О. Богомольця НАН України за адресою: 01024, м. Київ, вул. Академіка Богомольця, 4.

З дисертацією можна ознайомитись в бібліотеці Інституту фізіології ім. О. О. Богомольця НАН України та на сайті:

[http://biph.kiev.ua/en/Specialized\\_Scientific\\_Council](http://biph.kiev.ua/en/Specialized_Scientific_Council).

Автореферат розісланий «19» березня 2020 р.

Вчений секретар

Спеціалізованої вченої ради



к. б. н. Любанова О. П.

## ЗАГАЛЬНА ХАРАКТЕРИСТИКА РОБОТИ

**Актуальність теми.** Згідно з визначенням Центру з контролю та профілактики захворювань (CDC, 2016), черепно-мозкова травма (ЧМТ) зумовлена зіткненням, ударом, струсом або проникним пораненням голови, які порушують нормальне функціонування головного мозку. Легка ЧМТ зумовлена закритим ушкодженням голови внаслідок дії прискорення або гальмування, які призводять до проявів одного або декількох наступних симптомів (CDC, 2003): 1) тимчасової втрати орієнтації; 2) втрати свідомості на 0–30 хв; 3) судомного нападу (*seizure*) одразу після травми; 4) серед немовлят та малих дітей – підвищеної збудливості, летаргії або блювоти; 5) серед старших дітей та дорослих – головного болю, запаморочення, підвищеної збудливості, втоми або зниження психологічної концентрації. Причиною легкої ЧМТ можуть бути падіння, дорожньо-транспортні пригоди, епізоди фізичного насилля, заняття контактними видами спорту (футбол, бокс, хокей тощо), участь у воєнних діях (Mayo Clinic Staff, 2018).

Легка ЧМТ не становить прямої загрози для життя, проте може мати пізні наслідки при повторних випадках, наприклад, підвищення ризику розвитку хронічної травматичної енцефалопатії, хвороби Альцгеймера, хвороби Паркінсона та ін (Guskiewicz et al., 2005; Milman et al., 2005; McKee et al., 2013). Тканинні та клітинні зміни при легкій ЧМТ є малодослідженими з-за відсутності достатньо чутливих прижиттєвих методів діагностики. Відповідно, фармакологічні засоби впливу на наслідки поодинокого або повторного випадків легкої ЧМТ залишаються нерозробленими.

Легка ЧМТ складає 80% всіх випадків ЧМТ. Основними групами її ризику є учасники воєнних подій та спортсмени, особливо у контактних видах спорту (бокс, американський футбол, хокей тощо) (Guskiewicz et al., 2004; McKee and Robinson, 2014). Саме у другій групі ризику було виявлено, що повторюваність легкої ЧМТ сприяє відстроченому розвитку нейродегенеративних захворювань, тоді як цей різновид травми, особливо поодинокі випадки, не вважався серйозною патологією (McKee et al., 2014).

Результати гістологічних досліджень *post mortem* засвідчили, що навіть при відсутності відхилень у прижиттєвих результатах магнітно-резонансної томографії, електроенцефалографії та комп'ютерної томографії легкі ЧМТ супроводжуються нейродегенеративними процесами (Lucke-Wold et al., 2014). Зокрема підвищується ризик розвитку хронічної травматичної енцефалопатії та хвороби Альцгеймера (Davis et al., 2009). Прижиттєві методи діагностики виявилися здебільшого недостатньо чутливими для виявлення ранніх ознак нейродегенеративного захворювання. З урахуванням цього тваринні моделі є одним з небагатьох способів відтворити наслідки легкої ЧМТ і дослідити їх на клітинному рівні.

Наразі отримано чимало важливих даних щодо наслідків ЧМТ різної тяжкості (Hicks et al., 1996; LaPlaca et al., 2007; Webster et al., 2015), що дало змогу впровадити нові методи лікування таких наслідків, водночас експериментальні дослідження залишаються необхідними у зв'язку з неоднозначністю перебігу легких форм травми. Особливої уваги потребують моделі для вивчення нейродегенеративних захворювань

внаслідок механічного пошкодження головного мозку, оскільки вже наявні методики не передбачають повного відтворення каскаду ЧМТ у людей без втручання в генотип лабораторних тварин (Kunihiro et al., 2002; Ojo et al., 2013). Маловивченою залишається також рання динаміка розвитку наслідків легкої ЧМТ, зокрема повторної. Отже, дослідження морфологічних і фізіологічних особливостей повторюваної легкої ЧМТ, зокрема її нейродегенеративних наслідків, є актуальними. У нашому дослідженні головним чином увагу було приділено наслідкам повторюваної легкої ЧМТ у короткі проміжки часу після безпосереднього механічного пошкодження голови.

**Зв'язок роботи з науковими програмами, планами, темами** Дисертаційна робота виконана відповідно загальному плану науково-дослідних робіт відділу сенсорної сигналізації Інституту фізіології ім. О. О. Богомольця НАН України в рамках науково-дослідних робіт «Клітинні сигнальні системи в нормі та патології» (2014-2018; номер державної реєстрації – 0113U007273).

**Мета дослідження.** Мета дослідження – визначити морфофункціональні характеристики головного мозку при експериментальній повторюваній легкій черепно-мозковій травмі мишей, а також вплив корвітину на стан головного мозку і поведінку після такого пошкодження.

**Задачі дослідження.** Для досягнення мети було поставлено такі задачі:

1. оцінити поведінкові характеристики мишей після відтворення травми у тестах «Відкрите поле» і «Т-лабіринт»
2. оцінити ступінь набряку головного мозку мишей після моделювання травми
3. оцінити структурні зміни нейронів СА1-зони гіпокампа після відтворення травми
4. оцінити структурні та кількісні зміни клітин астро- та мікроглії у СА1-зони гіпокампа після відтворення травми
5. оцінити поведінкові характеристики травмованих мишей після введення корвітину у тестах «Відкрите поле» і «Т-лабіринт»
6. оцінити вплив корвітину на стан структурних та кількісних характеристик клітин астро- та мікроглії у СА1-зони гіпокампа

*Об'єкт досліджень:* головний мозок та поведінкові характеристики мишей після повторюваної легкої ЧМТ та введення корвітину.

*Предмет досліджень:* зміни поведінкової активності та структури тканини головного мозку мишей після моделювання повторюваної легкої ЧМТ та наступного введення корвітину.

**Наукова новизна одержаних результатів.** У нашому дослідженні було деталізовано відомості щодо морфофункціональних наслідків повторюваної легкої ЧМТ у головному мозку мишей та вперше отримано дані про ефективність їх фармакологічної корекції, зокрема водорозчинною формою кверцетину корвітином.

У роботі вперше було досліджено вплив корвітину на поведінкові прояви та структуру головного мозку мишей у моделі такого різновиду травми голови, як повторювана легка ЧМТ. Підтверджено вплив повторюваної легкої ЧМТ на поведінкові характеристики у «Відкритому полі» і Т-лабіринті. Вперше показано появу електронощільних «темних нейронів» у СА1-зоні гіпокампа травмованих тварин. Показано наслідки повторюваної легкої ЧМТ навіть у короткі терміни після

механічного пошкодження, які проявлялись у астро- та мікрогліозі. Вперше показано зниження інтенсивності астро- та мікрогліозу після серії ін'єкцій корвітину. Отже, корвітин виявив нейропротекторну дію в моделі повторюваної легкої ЧМТ і може розглядатися як потенційний засіб лікування або профілактики таких ушкоджень.

**Теоретичне та практичне значення одержаних результатів.** Результати дослідження можуть бути використані для поглиблення знань про механізми залежності морфофункціонального стану структур головного мозку від механічного пошкодження, оскільки експериментально підтверджують необхідність лікувальних або профілактичних заходів навіть при легкій ЧМТ. Крім цього, отримані дані можуть бути використані для теоретичних курсів з біологічних та медичних спеціальностей.

Отримані дані свідчать про здатність корвітину пригнічувати запальні процеси, що проявлялися у астро- та мікрогліозі. Таким чином, корвітин може розглядатись як потенційний засіб профілактики і лікування щодо наслідків легкої ЧМТ.

**Особистий внесок здобувача.** Здобувачем особисто здійснено пошук інформації та проаналізовано наукову літературу за темою наукового дослідження, виконано експериментальні дослідження, обробку та теоретичне обґрунтування результатів, підготовку матеріалів до публікації. Підготовку електронномікроскопічних зразків гіпокампа здійснено К. Г. Сможаник (провідний інженер), відділ цитології Інституту фізіології ім. О. О. Богомольця НАН України.

**Апробація результатів дисертації.** Основні положення дисертаційної роботи були представлені на міжнародному науковому симпозіумі молодих науковців «Young Researchers in BioSciences» (Клуж-Напока, Румунія, 2014), міжнародній конференції молодих науковців «Conference for Young Scientists» (Київ, Україна, 2015), XII Національній школі молодих вчених-фармакологів ім. Академіка НАМН України О. В. Стефанова (Київ, Україна 2016), VII Конгресі Українського товариства нейронаук (Київ, Україна, 2017). "Інноваційні напрями в генетичній та регенеративній медицині, (Київ, Україна 2017); 2nd neurology and rehabilitation international symposium "Neuroregeneration" to commemorate prof. Oleksandr Chernyakhivsky, (Київ, Україна, 2018).

**Публікації.** За матеріалами дисертації опубліковано 12 наукових праць, з них 5 статей у наукових фахових виданнях України, 1 стаття у міжнародному фаховому виданні, 7 тез доповідей у матеріалах наукових конференцій і з'їздів.

**Структура та обсяг дисертації.** Дисертація складається із вступу, чотирьох розділів, висновків, переліку використаної літератури та списку опублікованих за темою дисертації праць. Обсяг дисертації становить 123 с. Дисертаційна робота ілюстрована 23 рисунками. Список використаної літератури налічує 190 джерел.

## ОСНОВНИЙ ЗМІСТ РОБОТИ

В розділі **Матеріали та методи дослідження** описані методичні підходи, використані при виконанні роботи. Експерименти були виконані на самцях нелінійних білих лабораторних мишей.

**Експериментальна модель.** Повторювану легку ЧМТ відтворювали згідно з методикою Kane et al., 2012, яка є модифікацією вільного падіння каліброваного вантажу за Marmarou et al., 1994. Механічне пошкодження наносили протягом п'яти днів (1 удар/день) після інгаляційної наркотизації за допомогою диетилового ефіру. Вантаж масою 95 г спускали з висоти 1 м. Після кожного удару мишу одразу клали на спину на пласкій поверхні та вимірювали час, необхідний для відновлення нормального положення тіла, тобто латентний період рефлексу випрямлення (righting reflex).

**Поведінкові тести.** У тесті «Відкрите поле» (арена 1 м<sup>2</sup>, розділена на 16 рівних квадратів; тривалість інтервалу спостереження – 30 хв) досліджували інтенсивність локомоторної активності та рівень тривожності, у Т-лабіринті – на здатність до просторової орієнтації та рівень тривожності згідно з протоколом для вивчення характеру спонтанного чергування рукавів лабіринту (spontaneous alternation) у мишей.

**Введення корвітину.** Корвітин (ЗАТ НВЦ "Борщагівський ХФЗ", Київ, Україна) що є комплексом біофлавоноїду кверцетину та полівінілпіролідону, вводили інтраперитонеально протягом 5 днів (дні 1 та 2 – дві дози з інтервалом у 6 годин, день 3–5 – одна доза), починаючи від дня останньої травми. Доза корвітину складала 100 мг/кг (кверцетину – 10 мг/кг).

**Морфологічний аналіз.** Морфологічні зміни у головному мозку після відтворення повторюваної легкої ЧМТ та наступного введення корвітину вивчали за допомогою конфокальної мікроскопії з використанням гістологічного та імуногістохімічного забарвлення, а також електронної мікроскопії. Електронну мікроскопію використовували для визначення стану нейронів на ультраструктурному рівні, включаючи наявність або відсутність ознак набряку. Гістологічні препарати, забарвлені метиленовим синім, аналізували щодо загальної структури CA1-зони гіпокампа та пірамідних нейронів. Імуногістохімію проводили із використанням первинних антитіл до Iba1 (маркер мікроглії), GFAP (маркер астроцитів), NeuN (маркер нейронних ядер), а також флуоресцентно мічених вторинних антитіл для кількісної та якісної оцінки нейронів і клітин глії (астроцитів і клітин мікроглії). Всі морфологічні зміни на клітинному рівні аналізували у CA1-зоні гіпокампа, враховуючи високу чутливість даної структури до негативних факторів, зокрема тих, що викликають нейродегенеративні процеси. Для підрахунку клітин використовували програму "Image J". Кількість клітин визначали у ділянці CA1-зони гіпокампа площею 0,09 мм<sup>2</sup> (300x300 мкм).

**Статистична обробка результатів дослідження.** Всі числові дані були представлені як середні значення  $\pm$  стандартна похибка середнього. Для статистичного аналізу використовували пакет програм StatSoft Statistica 6.0. Статистичну значущість відмінностей між вибірками оцінювали за допомогою t-тесту

Стьюдента (при  $P < 0.05$  відмінності вважалися статистично значущими). Тривалість відновлення рефлексу випрямлення у контролі і безпосередньо після кожної травми протягом 5 днів порівнювали за допомогою двофакторного дисперсійного аналізу (two-way ANOVA).

## Результати дослідження та їх обговорення

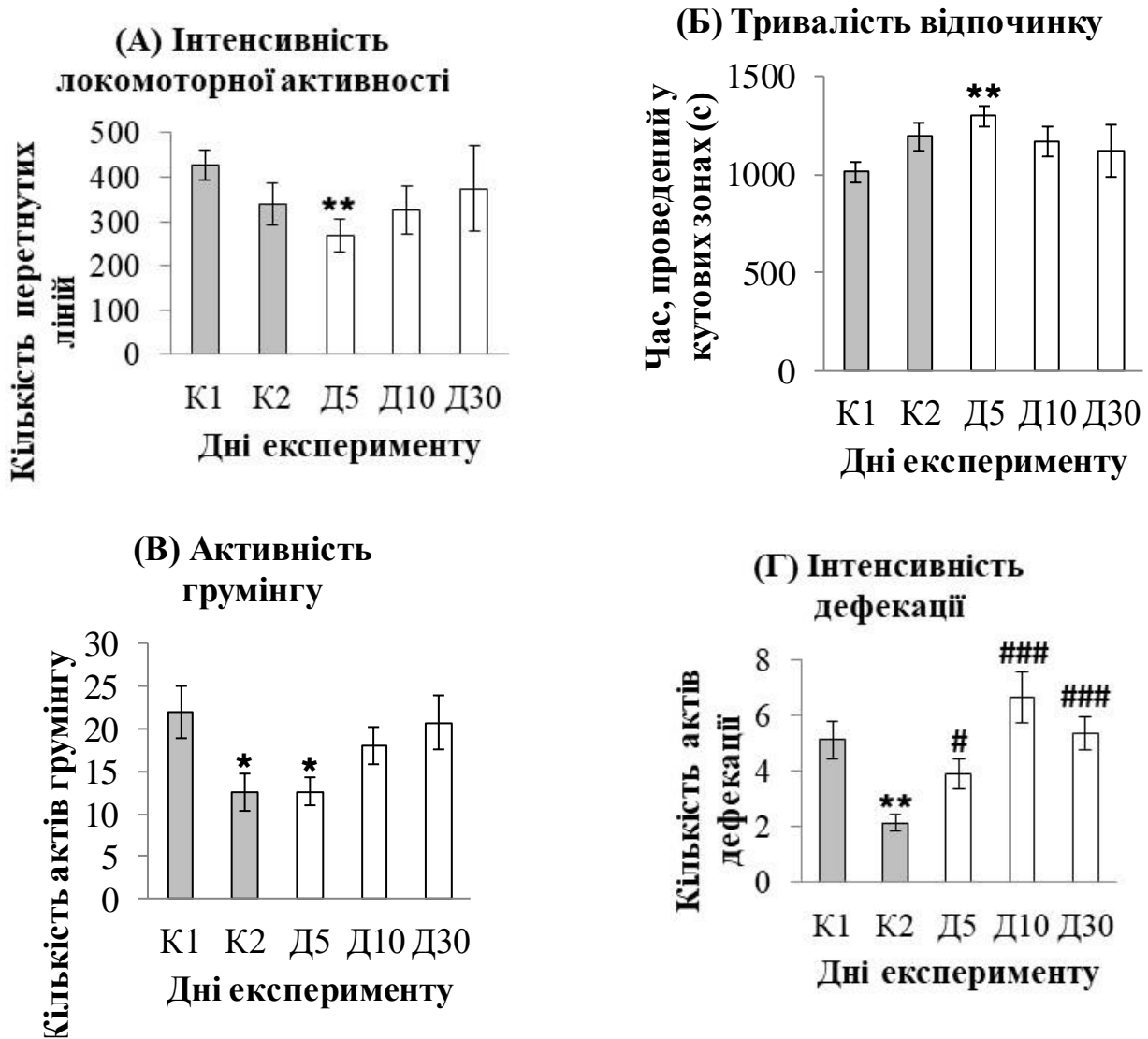
### *Морфофункціональні зміни в головному мозку мишей після повторюваної легкої черепно-мозкової травми*

В наших дослідженнях ми використовували модель повторюваної легкої ЧМТ (Kane et al., 2012), яка є модифікацією класичної моделі з вільним падінням каліброваного вантажу на череп щура. При такому способі моделювання травми ознак переломів черепа і крововиливів у головному мозку (гематом) виявлено не було. Таким чином, використана у нашому дослідженні модель не відповідає тяжким формам пошкодження головного мозку. Водночас вимірювання латентного періода рефлексу випрямлення, поведінкові тести у «Відкритому полі» і Т-лабіринті та морфологічний аналіз показали, що у даній схемі експерименту травма все ж призводить до порушення як поведінкових характеристик тварин, так і структурних змін у головному мозку.

**Відновлення рефлексу випрямлення (righting reflex).** Щоб підтвердити порушення неврологічного стану тварин безпосередньо після удару, ми порівнювали час (сек), витрачений на відновлення рефлексу випрямлення у анестезованих контрольних і анестезованих травмованих мишей протягом п'яти днів після кожної наркотизації або удару. Статистична значущість відмінностей була показана при порівнянні показників контрольних і травмованих тварин ( $P < 0.001$ ), тоді як відмінності між показниками в різні дні як у контрольних, так і у травмованих тварин, не були значущими. Таким чином, отримання удару призводило до затримки повного відновлення свідомості.

**Поведінкові тести у «Відкритому полі».** Результати тестування контрольних і травмованих мишей у «Відкритому полі» виявили тенденцію до зниження рухової активності на день 5, зростання її інтенсивності на день 10 і наближення до рівня контролю на день 30 (Рис. 1). Статистично значущі відмінності були показані для груп неанестезованих контрольних і анестезованих травмованих мишей на день 5 ( $P < 0.01$ ).

У відповідності до змін локомоторної активності, сумарна тривалість епізодів відпочинку мишей зростала на день 5 і наближалась до контрольних значень через місяць. Відмінності були статистично значущими для показників неанестезованих контрольних і травмованих тварин на день 5 ( $P < 0.01$ ). Таким чином, у нашому експерименті травмовані миші перебували в стані відпочинку протягом більшого часу. Інтенсивність грумінгу на день 5 у травмованих мишей була значно нижчою, ніж у неанестезованої контрольної групи, але на одному рівні з показниками анестезованого контролю. Ми припускаємо, що анестезія впливає на вияви тривожності навіть у тварин без ЧМТ. На день 10 і 30 спостерігалось зростання кількості актів грумінгу. Статистично значущі відмінності були відмічені між

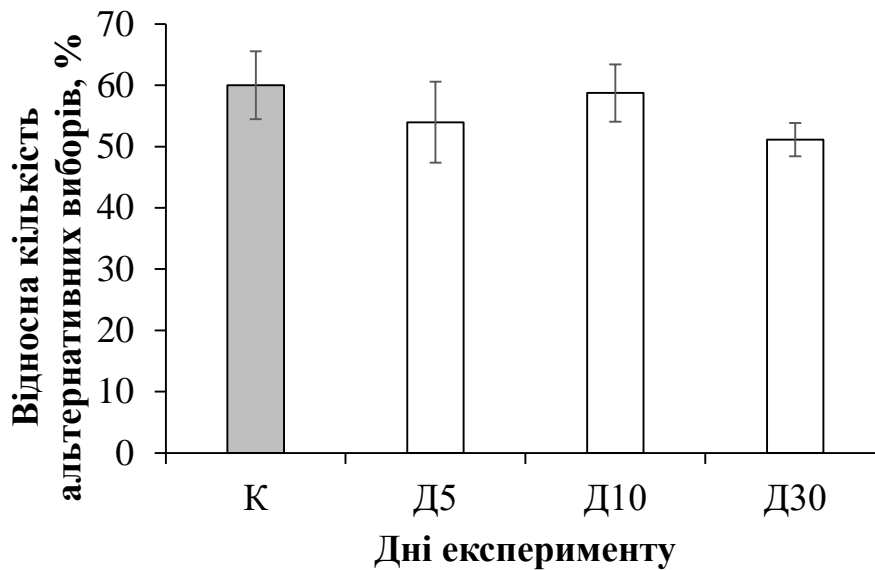


**Рис. 1. Результати поведінкового тесту «Відкрите поле» у контролі (K1 – без анестезії, K2 – з анестезією), на день 5 (D5 – з анестезією), день 10 (D10) і день 30 (D30) від першого удару. \* і \*\* -  $P < 0.05$  і  $P < 0.01$  у порівнянні з показниками неанестезованого контролю, # і ### -  $P < 0.05$  і  $P < 0.001$  у порівнянні з показниками анестезованого контролю. Показники на день 5 порівнювали з такими у анестезованому контролі. Результати представлені як середнє значення  $\pm$  стандартна похибка середнього.**

показниками обох контрольних груп, а також між такими неанестезованих і травмованих мишей на день 5 після першої травматизації.

Кількість активів дефекації на день 5 у травмованих тварин була значно нижчою, ніж у неанестезованій контрольній групі, але у два рази вищою у порівнянні з показниками анестезованих контрольних тварин. Показники кількості активів дефекації на день 10 у травмованих мишей були вищими, порівняно з параметрами в обох контролях і травмованих мишей на день 5. На день 30 ці показники у травмованих тварин наблизились до значень неанестезованого контролю. Статистично значущі відмінності були виявлені у значеннях обох контролей, а також між показниками





**Рис. 2.** Середній відсоток альтернативних виборів у Т-лабіринті у контролі (К), після повторюваної легкої ЧМТ на день 5 (Д5), день 10 (Д10) і день 30 (Д30) від першого удару. Результати представлені середнє значення  $\pm$  стандартна похибка середнього.

анестезованого контролю і групи травмованих мишей на дні 5, 10 і 30. Таким чином, слід вважати, що рівень тривожності зростає у травмованих тварин на дні 5 і 10 від дня першого удару, і відповідні характеристики повертаються до контрольних значень на день 30.

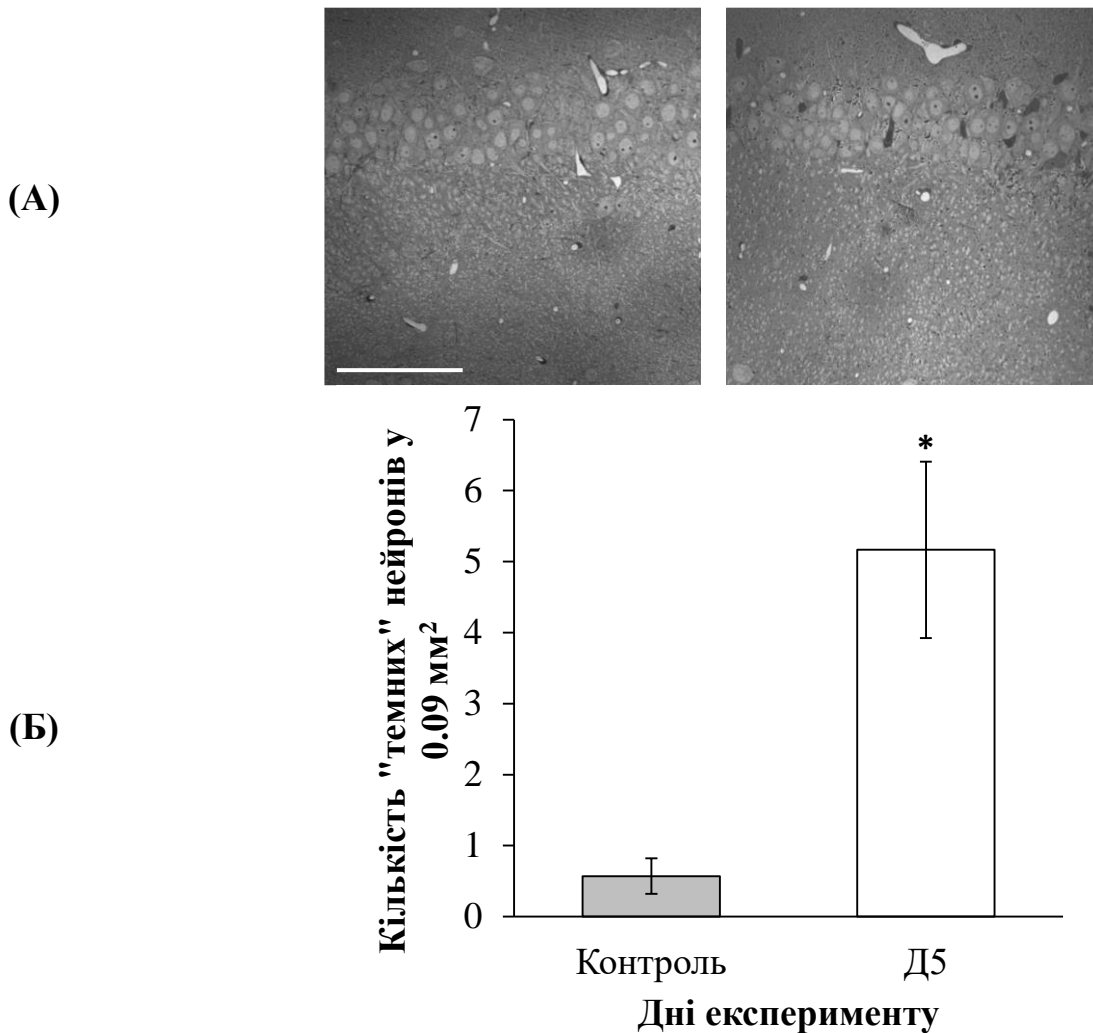
**Поведінковий тест у Т-лабіринті.** Тест на чергування вибору у Т-лабіринті використовується для визначення функції гіпокампа, наприклад, здатності до просторової орієнтації, а також для оцінки рівня тривожності. Функція гіпокампа вважається настільки не порушеною, наскільки високою є частка альтернативних виборів на протигагу такої повторних виборів.

Середня відносна кількість альтернативних виборів порівнювали між контролем і тваринами після відтворення повторюваної легкої ЧМТ (Рис. 2). На день 5 від першої травми відбулось невелике зниження даного показника ( $53.97 \pm 6.61$ ), проте дані на день 10 ( $58.73 \pm 4.67$ ) наближались до рівня контролю. На день 30 ( $51.11 \pm 2.72$ ) спостерігали мінімальну середню кількість альтернативних виборів, що свідчить про тенденцію до зростання рівня тривожності і порушення просторової орієнтації. Відмінності між всіма виборками не були статистично значущими.

**Виявлення ознак набряку головного мозку.** Через 4 год після нанесення останнього з 5-ти ударів у мишей вилучали головний мозок для оцінки відносного вмісту води у ньому, порівняно з контролем. Головний мозок контрольних і травмованих тварин зважували до і після висушування у термостаті. Вміст води визначали за формулою:  $(\text{мокра вага} - \text{суха вага}) / (\text{мокра вага}) \times 100$ .

За результатами порівняння, значні відмінності знайдені не були. Отже, можна дійти висновку, що повторювана легка ЧМТ не призводила до розвитку істотного набряку тканин головного мозку.

**Характеристика нейронів у зрізах головного мозку після гістологічного забарвлення метиленовим синім.** Коронарні зрізи головного мозку у контрольних і травмованих мишей (на день 5 від першого пошкодження) забарвлювали метиленовим синім для загальної морфологічної оцінки нейронів гіпокампа. Було виявлено, що в гіпокампі травмованих мишей виявляється вірогідно більше інтенсивно забарвлених нейронів у пірамідному шарі (Рис. 3).



**Рис. 3.** *Зміни кількості «темних» нейронів у СА1-зоні гіпокампа у контролі та після відтворення повторюваної легкої ЧМТ (на день 5 від дня першого удару). А – фотографії СА1-зони гіпокампа. Шкала=100  $\mu$ т. Клітини рахували у 0.09 мм². Б – порівняльні підрахунки «темних» нейронів. \* –  $P < 0.05$  у порівнянні з контролем. Результати – середнє значення  $\pm$  стандартна похибка середнього.*

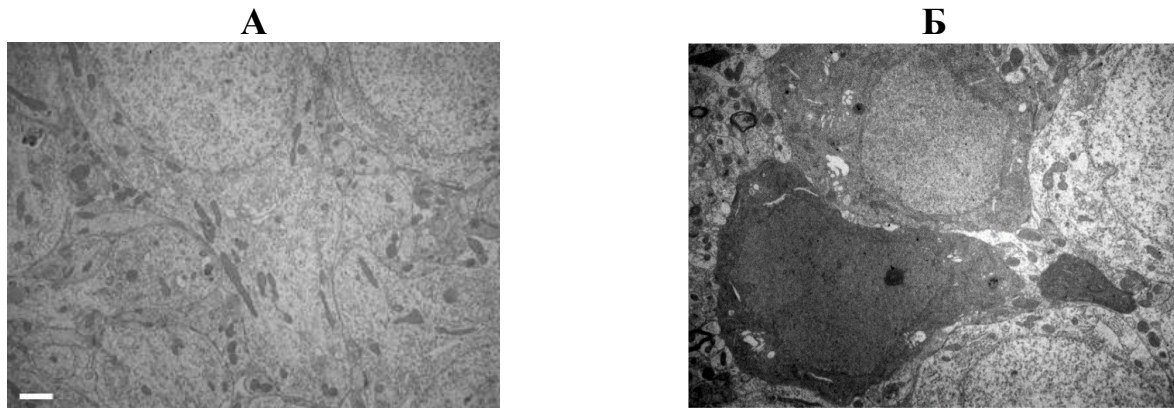
За підрахунками, середня кількість «темних» нейронів у зразках гіпокампа травмованих мишей ( $5.17 \pm 1.24$ ) майже на порядок перевищувала таку у контрольних тварин ( $0.57 \pm 0.25$ ;  $P < 0.05$ ).

Очевидно, слід вважати, що поява подібних нейронів пояснюється помітним пошкодженням їх мембран, спричиненим каскадом подій внаслідок повторюваної легкої ЧМТ. Це істотно полегшує трансмембранне проникнення барвника. Внаслідок

цього клітини набувають інтенсивнішого забарвлення, порівняно з клітинами, у яких плазматична мембрана зберегла цілісність, властиву для норми.

Для детальнішого вивчення стану нейронів після травми застосували електронну мікроскопію.

**Характеристика нейронів у електронномікроскопічних зразках.** Для виявлення ультраструктурних змін пірамідних нейронів ми проаналізували зображення у контрольних зрізах гіпокампа і в таких на день 5 від першої травми (Рис. 4).



**Рис. 4. Електронномікроскопічні зображення пірамідальних нейронів CA1-зони гіпокампа у контролі (А) і на день 5 (Б) від першої травми. Шкала=1  $\mu$ т.**

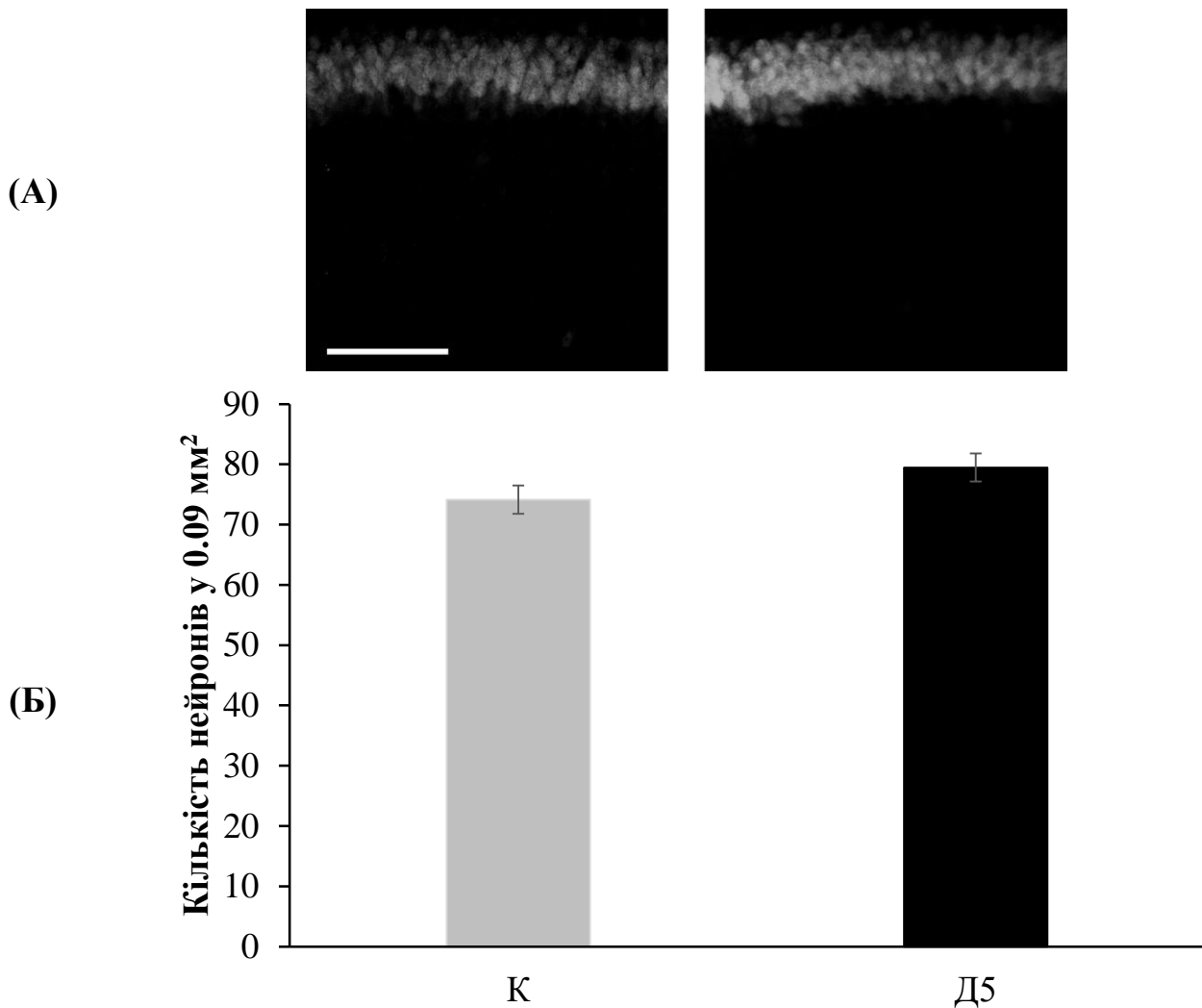
Щільне розташування нейронних сом і шари 5-6 клітин завтовшки відповідали класичним описам. Ядра мали рівномірно розподілений хроматин, у деяких були помітні ядерця. Цитоплазма містила добре розрізнявані органели: мітохондрії, ендоплазматичний ретикулум, апарат Гольджі (Рис. 4, А).

У зразках гіпокампа після повторюваної легкої ЧМТ разом із «світлими» нейронами спостерігалися і «темні». Кількість останніх була вірогідно більшою, ніж у контролі. Відмінностями «темних» нейронів були щільніше ядро і цитоплазма, а також наявність числених темних везикул у цитоплазмі (Рис. 4, Б).

Відомо, що вище описані структурні зміни нейронів відбуваються у тканинах старих організмів, а також в умовах патологій, зокрема після інсульту (Csordás et al., 2003). У випадку травми поява «темних» клітин могла бути викликана підвищенням концентрації запальних речовин, таких як цитокіни внаслідок механічного пошкодження.

**Характеристика нейронів після імуногістохімічного забарвлення.** Для візуалізації і оцінки кількості пірамідних нейронів CA1-зони гіпокампа використовували антитіла анти-NeuN, які специфічно мітять ядра нейронів (Рис. 5). За результатами аналізу, середня кількість мічених клітин у травмованих мишей на день 5 від першого пошкодження ( $79.47 \pm 2.33$ ) була дещо вищою за таку у контролі ( $74.15 \pm 2.37$ ), проте відмінність не була статистично значущою.

**Характеристика астроцитів і клітин мікроглії після імуногістохімічного забарвлення.** Результати імуногістохімічного аналізу свідчили про істотні зміни в стані глії внаслідок механічної травми голови, а саме про розвиток астро- (Рис. 6) та

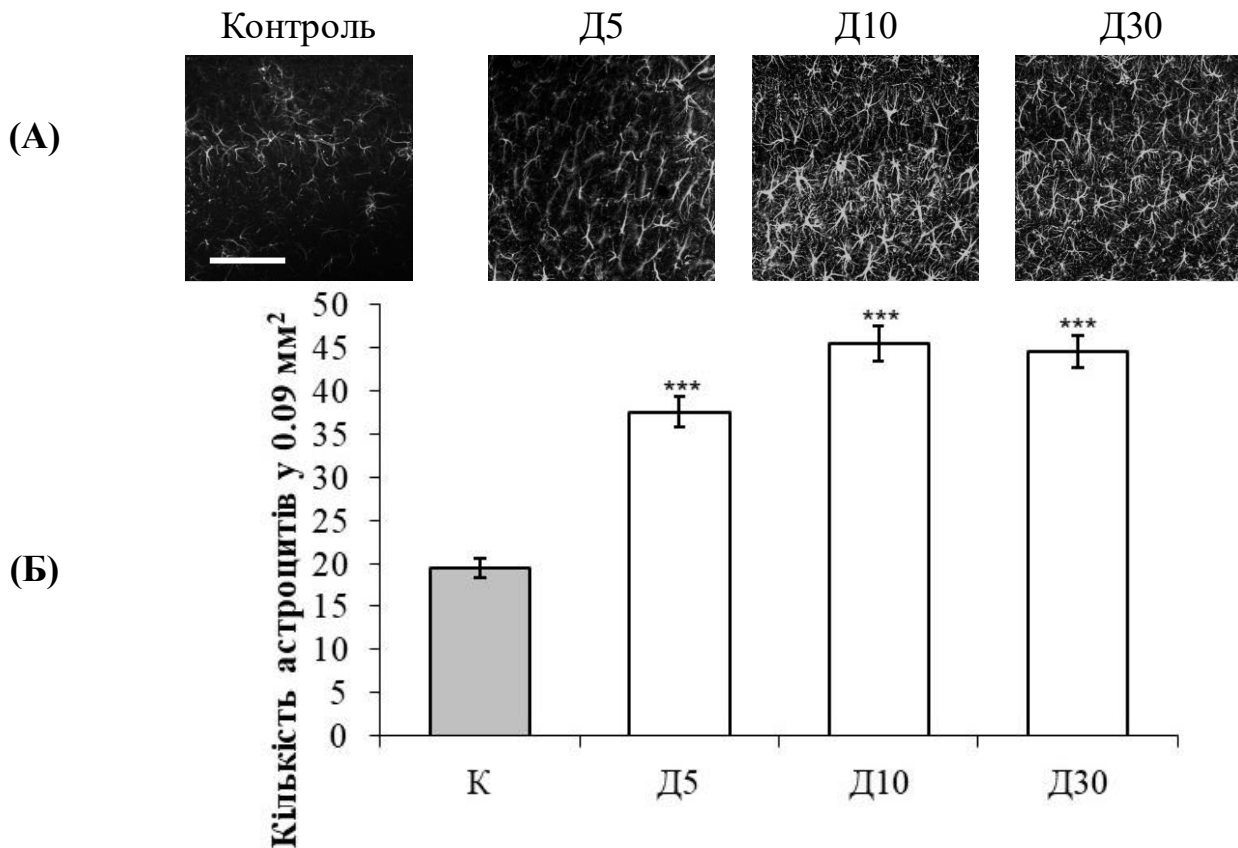


**Рис. 5.** Зміни кількості пірамідальних нейронів у СА1-зоні гіпокампа у контролі та після відтворення повторюваної легкої ЧМТ (на день 5 від дня першого удару). А – фотографії СА1-зони гіпокампа. Шкала=100  $\mu$ м. Клітини рахували у 0.09  $\text{мм}^2$ . Б – порівняльні підрахунки нейронів. Результати – середнє значення  $\pm$  стандартна похибка середнього.

мікрогліозу (Рис. 7). Це проявлялося у поступовому зростанні кількості астроцитів і клітин мікроглії на до дня 30.

Кількість GFAP-позитивних астроцитів значно зростала у порівнянні з контролем ( $19.44 \pm 1.05$ ) на день 5 ( $37.55 \pm 1.76$ ), день 10 ( $45.36 \pm 2.04$ ) і день 30 ( $44.54 \pm 1.92$ ) від першої травми Варто зазначити, що кількість цих клітин на день 5 була більшою, ніж у контролі, приблизно вдвічі ( $P < 0.001$ ).

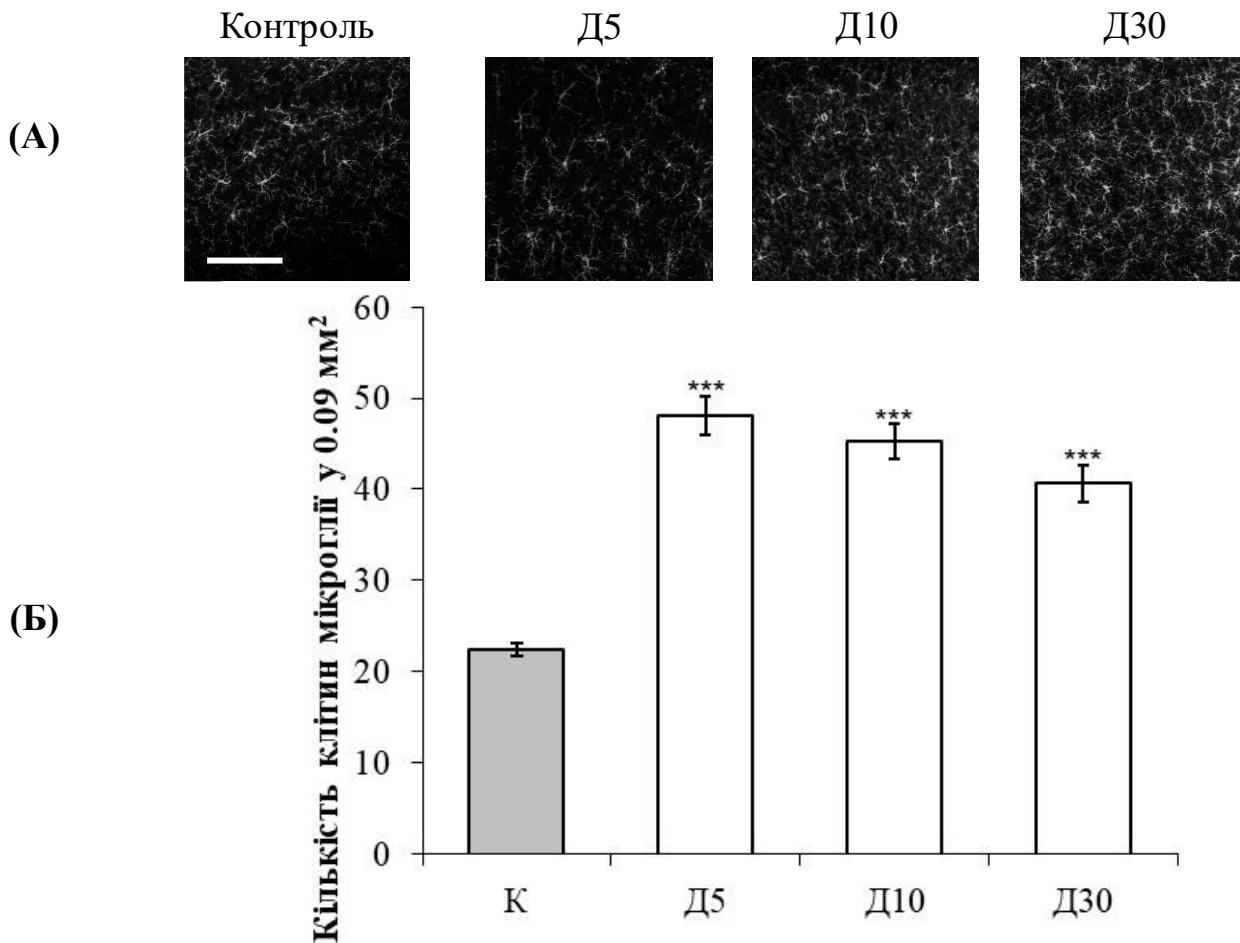
Кількість активованих астроцитів також поступово зростала до дня 10, і такі показники зберігалися протягом місяця. Численні GFAP-позитивні астроцити знаходили в усіх шарах СА1-зони гіпокампа (*str. pyramidale*, *str. Radiatum* та *str. lacunosum-moleculare*). Таким чином, спостерігався виражений реактивний астрогліоз у СА1-зоні гіпокампа. Окрім зростання кількості, астроцити зазнавали наступних змін: їх відростки потовщувались і вкорочувались, а об'єм соми збільшувався. Іншими словами, клітини зазнавали гіпертрофії.



**Рис. 6.** *Зміни кількості астроцитів у СА1-зоні гіпокампа у контролі, після відтворення повторюваної легкої ЧМТ (на день 5, 10 і 30 від дня першого удару). А – фотографії СА1-зони гіпокампа. Шкала=100  $\mu$ м. Клітини рахували у 0.09 мм². Б – порівняльні підрахунки астроцитів. \*\*\* –  $P < 0.001$  у порівнянні з контролем. Результати – середнє значення  $\pm$  стандартна похибка середнього.*

Вивчення реакції мікроглії при ЧМТ виявило, що кількість мікрогліоцитів, порівняно з контролем ( $22.40 \pm 0.74$ ,  $P < 0.01$ ) зростала, і її показник на день 5 становить  $48.00 \pm 2.12$ , на день 10 –  $45.29 \pm 1.89$ , а на день 30 –  $40.63 \pm 2.043$ , тобто протягом місяця кількість активованих клітин мікроглії падала. Iba1-позитивні клітини знаходили у всіх шарах СА1-ділянки гіпокампа. Морфологія мікрогліальних клітин змінювалась у порівнянні з такою у стані спокою (розгалуженою) на активовану (клітини амебоїдної форми). Активована мікроглія мала вкорочені та потовщені відростки, а також гіпертрофовану сому. Таким чином, в умовах повторюваної легкої ЧМТ спостерігали і астро-, і мікрогліоз, що вказує на розвиток запальних порочесів у головному мозку внаслідок даного ураження.

Результати дослідження поведінкових і морфологічних характеристик мишей після повторюваної легкої ЧМТ показали, що у таких тварин підвищується рівень тривожності. Це в цілому відповідає наслідкам легкої ЧМТ у людини. Також ми спостерігали зниження локомоторної активності та збільшення часових інтервалів, необхідних травмованим тваринам для відпочинку. Можна заключити, що дана модель повторюваної легкої ЧМТ є перспективною для вивчення нейродегенеративних процесів, викликаних такою травмою, і пошуку засобів їх лікування.



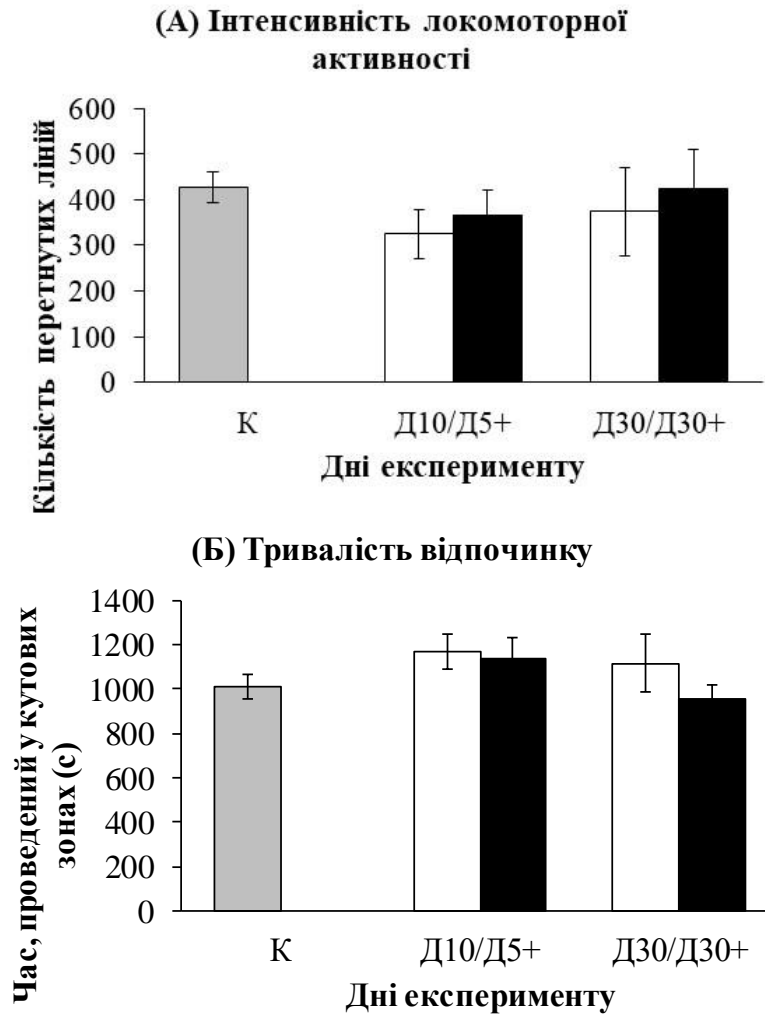
**Рис. 7.** Зміни кількості клітин мікроглії у CA1-зоні гіпокампа у контролі, після відтворення повторюваної легкої ЧМТ (на день 5, 10 і 30 від дня першого удару). А – фотографії CA1-зони гіпокампа. Шкала=100  $\mu\text{m}$ . Клітини рахували у 0.09  $\text{mm}^2$ . Б – кількісні зміни клітин мікроглії. \*\*\* –  $P < 0.001$  у порівнянні з контролем. Результати – середнє значення  $\pm$  стандартна похибка середнього.

#### **Корекція морфофункціональних змін в головному мозку мишей після повторюваної легкої черепно-мозкової травми корвітином**

**Поведінкові тести у «Відкритому полі».** Для визначення поведінкових змін у травмованих мишей після введення корвітину проводили тести у «Відкритому полі» (Рис. 8, Рис. 9). Зокрема, вимірювали такі характеристики, як інтенсивність локомоторної активності (кількість перетнутих ліній), тривалість відпочинку (час, проведений у кутових зонах), інтенсивність грумінгу (кількість актів грумінгу) і кількість актів дефекації. Порівняно із середніми значеннями показника локомоторної активності у травмованих мишей без введення корвітину (день 5 –  $268.50 \pm 37.73$ , день 10 –  $324.44 \pm 54.35$ , день 30 –  $374.13 \pm 96.40$ ), після серії ін'єкцій даного препарату спостерігалось відновлення відповідних значень (день 5 –  $366.89 \pm 55.01$ , день 10 –  $406.00 \pm 42.15$ , день 30 –  $425.00 \pm 84.87$ ), характерних для контролю ( $426.63 \pm 34.36$ ). Такі міжгрупові відмінності не були статистично значущими і спостерігались як тенденція.

Відповідно, середня тривалість періодів відпочинку зростала на день 5 від першої травми ( $1298.60 \pm 54.37$ ) і поступово спадала протягом місяця (день 10 –



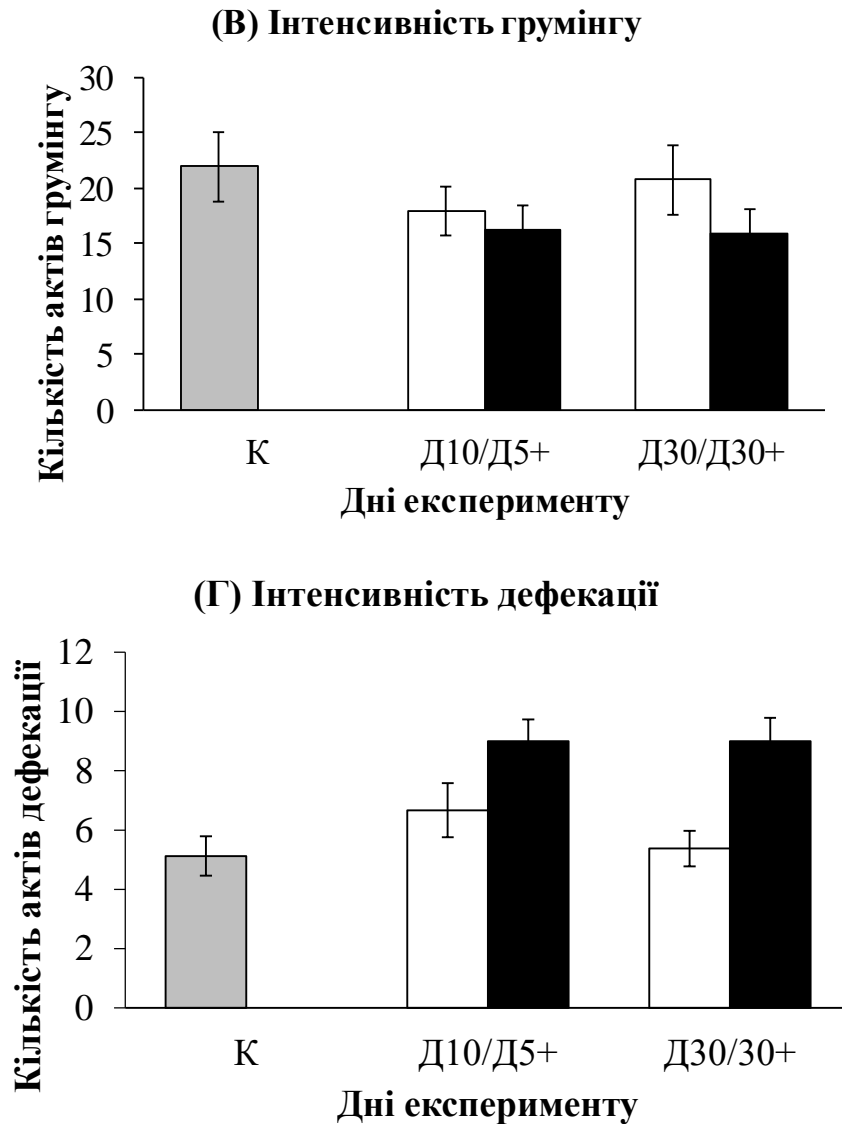


**Рис. 8. Результати поведінкового тесту «Відкрите поле» у контролі (К), після повторюваної легкої ЧМТ на день 5 (Д5), день 10 (Д10) і день 30 (Д30) від першого удару та після введення корвітину на день 5 (Д5+), 10 (Д10+) і 30 (Д30+) від першої ін'єкції. Результати представлені як середнє значення  $\pm$  стандартна похибка середнього.**

1167.00 $\pm$ 78.56, день 30 – 1118.63 $\pm$ 132.04) до рівня контролю (1010.63 $\pm$ 54.37). Введення корвітину супроводжувалось зниженням даного показника, порівняно із такими у травмованих мишей, і на день 30 від першої ін'єкції середнє значення було нижчим навіть за контроль. Міжгрупові відмінності не були статистично значущими.

Інтенсивність грумінгу після введення корвітину на день 5 від першої ін'єкції (16.22 $\pm$ 2.31) у середньому перевищувала таку у травмованих мишей на день 5 від першої травми (12.60 $\pm$ 1.60). На день 10 (17.00 $\pm$ 2.10) і день 30 (15.88 $\pm$ 2.21) цей показник дещо знизився і не перевищував середні значення у відповідних вибірках травмованих тварин без ін'єкцій (день 10 – 18.00 $\pm$ 2.23, день 30 – 20.75 $\pm$ 3.12). Відмінності не були статистично значущими і спостерігались як тенденція.

Кількість актів дефекації в межах інтервалу спостереження після серії ін'єкцій корвітину з часом, навпаки, продовжувала зростати (день 5 – 4.67 $\pm$ 0.73, день 10 – 4.56 $\pm$ 0.50, день 30 – 6.13 $\pm$ 0.79) і перевищувала середні значення у травмованих мишей



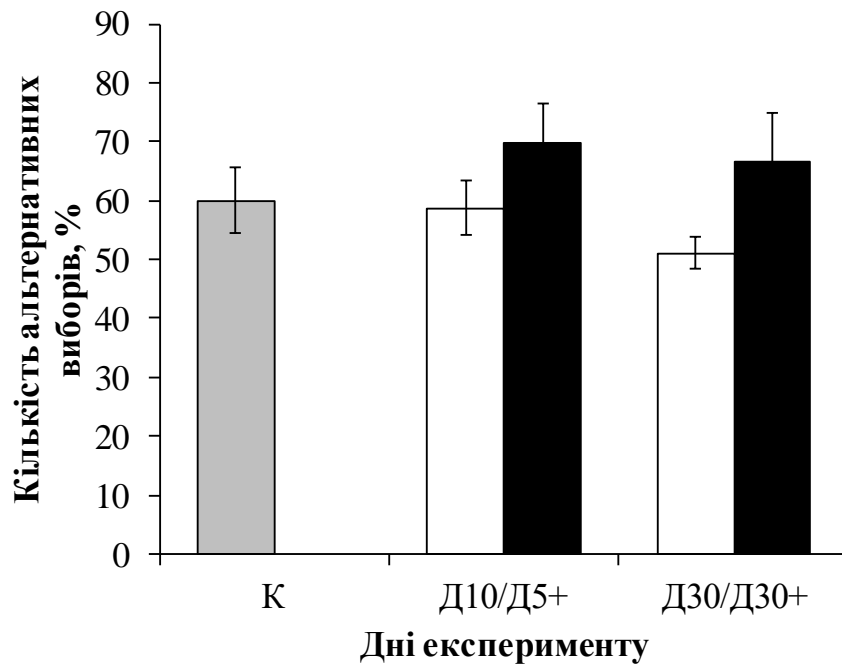
**Рис. 9. Результати поведінкового тесту «Відкрите поле» у контролі (К), після повторюваної легкої ЧМТ на день 5 (Д5), день 10 (Д10) і день 30 (Д30) від першого удару та після введення корвітину на день 5 (Д5+), 10 (Д10+) і 30 (Д30+) від першої ін'єкції.** Результати представлені як середнє значення  $\pm$  стандартна похибка середнього.

без введення корвітину у всі дні (день 5 –  $3.90 \pm 0.57$ , день 10 –  $6.67 \pm 0.91$ , день 30 –  $5.38 \pm 0.60$ ), окрім 10-го ( $6.67 \pm 0.91$ ). Відмінності не були статистично значущими і спостерігались як тенденція.

**Поведінковий тест у Т-лабіринті.** Тест на чергування вибору у Т-лабіринті використовується для визначення рівня тривожності, а також функції гіпокампа, наприклад, здатності до просторової орієнтації. Функція гіпокампа вважається настільки непорушеною, наскільки високим є відносна кількість альтернативних виборів на протизагу повторним.

За результатами порівняння, середні значення цієї кількості після введення корвітину (день 10 –  $69.84 \pm 6.73$ , день 30 –  $66.67 \pm 8.04$ ) перевищували такі у травмованих мишей (день 5 –  $53.97 \pm 6.61$ , день 10 –  $58.73 \pm 4.67$ , день 30 –  $51.11 \pm 2.72$ )





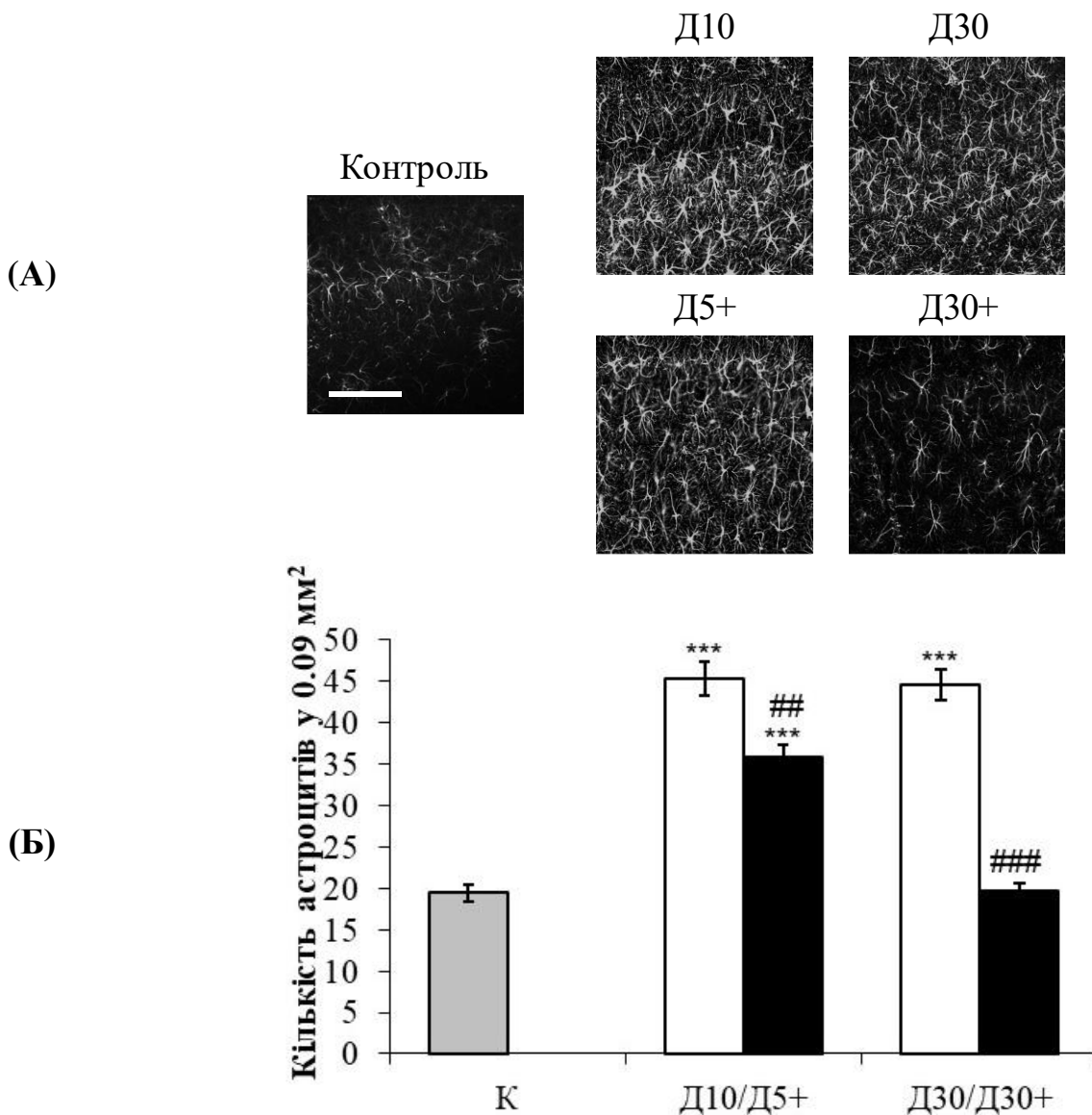
*Рис. 10. Середній відсоток альтернативних виборів у Т-лабіринті у контролі (К), після повторюваної легкої ЧМТ на день 5 (Д5), день 10 (Д10) і день 30 (Д30) від першого удару та після введення корвітину на день 5 (Д5+), 10 (Д10+) і 30 (Д30+) від першої ін'єкції. Результати представлені середнє значення ± стандартна похибка середнього.*

і навіть у контрольних ( $60.00 \pm 5.54$ ) (Рис. 10). Проте відмінності не були статистично значущими.

**Характеристика астроцитів і клітин мікроглії у зразках після імуногістохімічного забарвлення.** Ін'єкції корвітину травмованим мишам призвели до пригнічення астро- та мікрогліозу (Рис. 11, Рис. 12). Кількісний та якісний аналіз відповідних клітин проводили для зразків головного мозку на дні 5, 10 та 30 від першої травми, а також на дні 5, 10 та 30 від першої ін'єкції. Послаблення реактивного астрогліозу проявлялось у зменшенні кількості ідентифікованих астроцитів, яка на день 30 ( $19.77 \pm 0.89$ ) повернулася до рівня контролю ( $19.44 \pm 4.45$ ) (Рис. 11).

Середня кількість астроцитів у тест-зоні становила  $35.82 \pm 1.43$  на день 5,  $23.36 \pm 2.04$  – на день 10 і  $19.77 \pm 0.89$  – на день 30. Серед груп з повторюваною легкою ЧМТ та такою ж, але після введення корвітину статистично значущу різницю було показано для групи на день 10 та на день 30 ( $P < 0.001$ ). Таким чином, кількість астроцитів після введення корвітину зменшувалася.

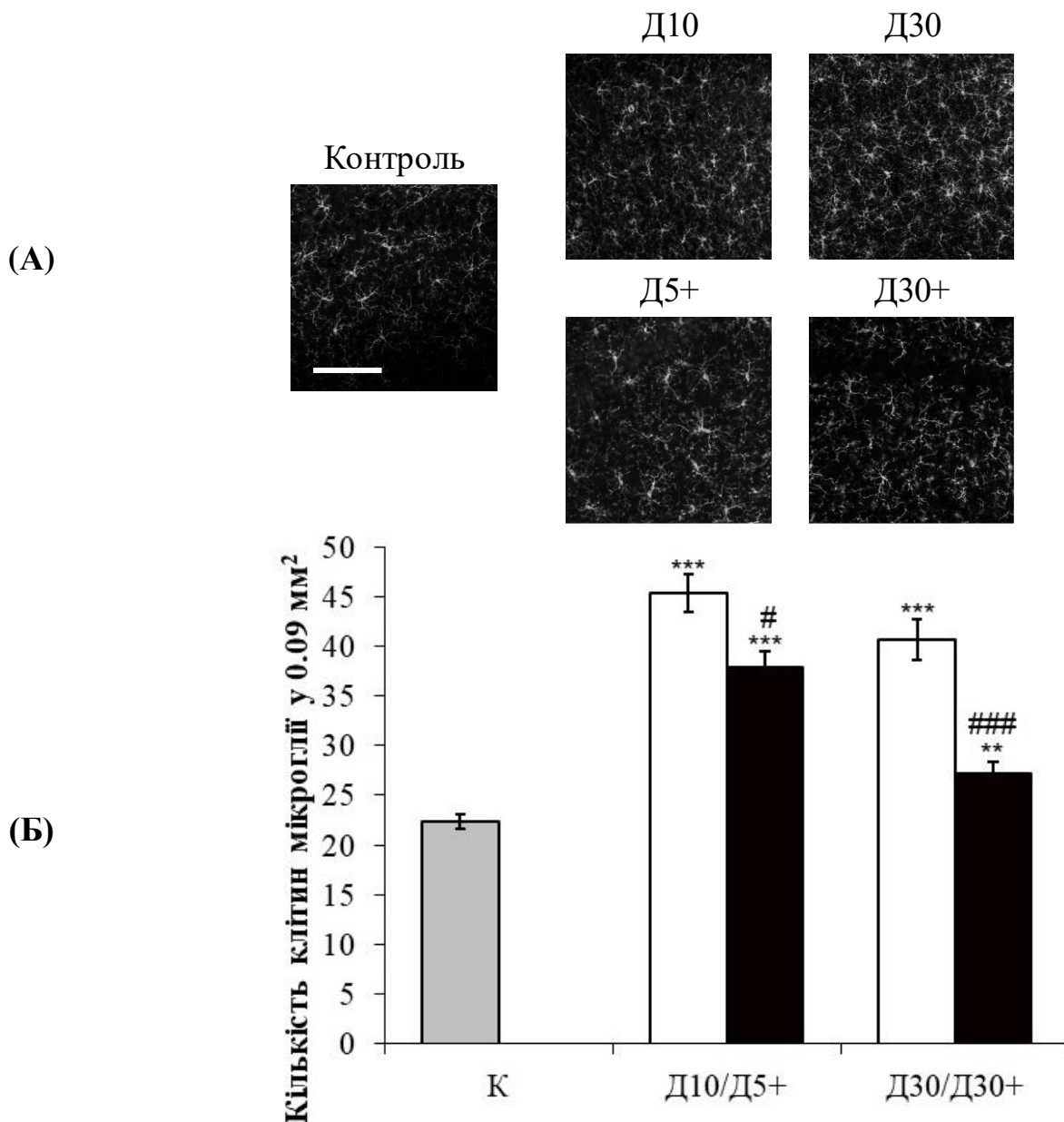
Зниження мікрогліозу було менш помітним, ніж таке астрогліозу (Рис. 12). Кількість клітин мікроглії на день 5 від першої ін'єкції корвітину ( $37.89 \pm 1.65$ ) була нижчою, ніж на день 5 від дня першої травми ( $48.00 \pm 2.12$ ). До дня 10 ( $32.27 \pm 1.02$ ) показники продовжували знижуватись, і мінімальна кількість становила  $27.18 \pm 1.16$  (день 30). Статистично значущими відмінностями були між групами мишей на день 5 від першої травми і таких на день 5 від першої ін'єкції ( $P < 0.01$ ), а також між групами тварин на день 10 і день 30 з ін'єкціями корвітину і травмованих мишей без застосування препарату ( $P < 0.001$ ).



**Рис. 11.** Зміни кількості астроцитів у СА1-зоні гіпокампа у контролі, після відтворення повторюваної легкої ЧМТ (на день 5, 10 і 30 від дня першого удару) і після введення корвітину (на день 5, 10 і 30 від першої ін'єкції).

**А** – фотографії СА1-зони гіпокампа. Шкала=100  $\mu$ м. Клітини рахували у 0.09 мм<sup>2</sup>. **Б** – порівняльні підрахунки астроцитів. \* і \*\*\* –  $P < 0.05$  і  $P < 0.001$  у порівнянні з контролем, ### –  $P < 0.001$  у порівнянні всередині кожної пари стовпчиків. Результати – середнє значення  $\pm$  стандартна похибка середнього.

Введення корвітину в умовах повторюваної легкої ЧМТ призводило до зниження як астрогліозу, так і, у дещо меншій мірі, мікрогліозу, що проявлялось у зменшенні кількості відповідних клітин, тоді як їх форма свідчила про те, що запальні процеси продовжують відбуватись. Отже, наслідком застосування корвітину було послаблення запалення. Проте для досягнення його максимальної ефективності необхідні подальші дослідження, наприклад, такі, у яких вивчалась би залежність ефекту від концентрації препарату, а також схеми його введення.



**Рис. 12.** Зміни кількості клітин мікроглії у СА1-зоні гіпокампа у контролі, після відтворення повторюваної легкої ЧМТ (на день 5, 10 і 30 від дня першого удару) і після введення корвітину (на день 5, 10 і 30 від першої ін'єкції).

**А** – фотографії СА1-зони гіпокампа. Шкала=100  $\mu$ м. Клітини рахували у 0.09 мм². **Б** – порівняльні підрахунки клітин мікроглії. \*\* і \*\*\* –  $P < 0.01$  і  $P < 0.001$  у порівнянні з контролем, ##, ### –  $P < 0.01$  і  $P < 0.001$  у порівнянні всередині кожної пари стовпчиків. Результати – середнє значення  $\pm$  стандартна похибка середнього.

## ВИСНОВКИ

У дисертаційній роботі в умовах експериментів на мишах досліджено морфологічні наслідки повторюваної легкої ЧМТ (астро- та мікрогліоз, зміна характеристик нейронів у СА1-зоні гіпокампа), а також зміни поведінкових феноменів у відповідних тестах. Вперше показано можливий шлях корекції морфофункціональних змін у головному мозку мишей після повторюваної легкої

ЧМТ корвітином. Таким чином, цей препарат можна вважати потенційним засобом для усунення наслідків даного різновиду травми та попередження подальшого розвитку нейродегенеративних порушень.

1. Порівняння відносного вмісту рідини у головному мозку мишей свідчить, що у групі, підданій повторюваній легкій ЧМТ, набряк головного мозку практично не розвивався. Електронномікроскопічний аналіз також не виявив ознак набряку після вказаних впливів.
2. За результатами поведінкового тесту «Відкрите поле», у мишей в день останньої травматизації спостерігалось достовірне зростання кількості актів дефекації. Також у той самий день спостерігається достовірне збільшення кількості часу, необхідного травмованим тваринам для відпочинку. У «Т-лабіринті» не спостерігалось достовірних змін активності мишей, орієнтованої на дослідження нового простору після повторюваної легкої ЧМТ.
3. Аналіз гістологічних і електронномікроскопічних змін у тканині гіпокампа показав збільшення кількості «темних» та електроннощільних нейронів. Середня кількість «темних» нейронів у тест-зоні  $0.09 \text{ мм}^2$  у травмованих мишей ( $5.17 \pm 1.24$ ) була майже на порядок вищою, ніж така у контрольних ( $0.57 \pm 0.25$ ,  $P < 0.05$ ).
4. Після вказаної ЧМТ у гіпокампі мишей спостерігалася істотна активація астроцитів та мікрогліальних клітин. Кількість GFAP-позитивних астроцитів значно зростала на 5-ий, 10-ий та 30-ий день від першої травми у порівнянні з контролем. Оцінка мікрогліальної реакції при повторюваній легкій ЧМТ виявила, що середня кількість Iba1-позитивних клітин порівняно з контролем достовірно зростала. Отже, повторювана легка ЧМТ супроводжується процесами астро- та мікрогліозу.
5. Інтраперитонеальне введення корвітину призводить до істотного, але неповного наближення поведінкових показників у експериментальних тварин до контрольних значень.
6. Після введення корвітину у травмованих мишей спостерігалось достовірне зменшення кількості активованих астроцитів і клітин мікроглії. На 30-ий день кількість астроцитів і клітин мікроглії наближалась до контрольних значень. Отже, корвітин гальмує розвиток реактивного гліозу у CA1-зоні гіпокампа після відтворення травми та демонструє виражену нейропротективну дію.

## СПИСОК ОПУБЛІКОВАНИХ ПРАЦЬ ЗА ТЕМОЮ ДИСЕРТАЦІЇ

### Статті:

Zabenko Y. Y., Pivneva T. A. (2014). Behavioral reactions and structural alterations of hippocampal tissue after repetitive mild traumatic brain injury in mice. *Studia Universitatis Babeş-Bolyai, Biologia*, 59(2), 63-71.

Забенько Є. Ю., Півнева Т. А. (2015). Вплив повторної легкої черепно-мозкової травми на поведінку мишей у «Відкритому полі». *Світ біології та медицини*, 1(48), 122-125.

Zabenko Y. Y., Pivneva T. A. (2016). Flavonoid quercetin reduces gliosis after repetitive mild traumatic brain injury in mice. *Fiziologichnyi Zhurnal*, 62(5), 50-57.

Забенько Є. Ю., Атамас А. В., Півнева Т. А. (2017). Легка черепно-мозкова травма: загальна характеристика, нейродегенеративні наслідки та моделювання. *Fiziologichnyi Zhurnal*, 63(3), 80-89.

Чайка А. В., Забенько Е. Ю., Лабунец И. Ф., Пивнева Т. А. (2017). Черепно-мозговая травма: патогенез, экспериментальные модели, перспективы клеточной терапии. *Клітинна та органна трансплантологія*, 5(2), 200-216.

### **Тези доповідей:**

Забенько Є. Ю., Півнева Т. А. (2013). Модель повторюваної травми головного мозку для вибору потенційних методів лікування. *Physiology: from Molecules to Organism*, Kyiv, Ukraine, October 24-25, 34-35.

Zabenko Y., Pivneva T. (2014). Structural changes of hippocampal CA1 zone in a mouse model of repetitive mild traumatic brain injury. *Young Researchers in BioSciences*, Cluj-Napoca, Romania, July 23-27, 44.

Zabenko Y., Pivneva T. (2015). Effects of repetitive mild brain trauma on behaviour and hippocampal structure in mice. *Conference for Young Scientists*, Kyiv, Ukraine, September 21-25, 135.

Забенько Є. Ю., Атамас А. В., Півнева Т. А. (2016). Вплив корвітину на процеси гліозу в СА1 зоні гіпокампа при повторюваній легкій черепно-мозковій травмі в мишей. *XII Національна школа молодих вчених-фармакологів ім. Академіка НАМН України О. В. Стефанова*, Київ, Україна, 12 жовтня.

Забенько Є. Ю., Півнева Т. А. (2017). Введення кверцетину призводить до зменшення гліозу в моделі повторюваної легкої черепно-мозкової травми у мишей. *VII Конгрес Українського товариства нейронаук*, Київ, Україна, 7-11 червня, 85-86.

Лабунец И. Ф., Родниченко А. Е., Утко Н. А., Чайковский Ю. Б., Мельник Н. А., Пивнева Т. А., Савосько С. И., Забенько Е. Ю., Демидчук А. С., Шамало С. Н., Копьяк Б. С., Сагач В. Ф., Бутенко Г. М. (2017) “Нейропротекторное влияние мелатонина при экспериментальных моделях патологии нервной системы: возможные механизмы. *Клітинна та органна трансплантологія*, 5(2), 41 (Науково-практична конференція з міжнародною участю "Інноваційні напрями в генетичній та регенеративній медицині, Київ, Україна, 9-10 листопада).

Labunets I., Rodnichenko A., Utko N., Chaikovsky Y., Melnyk N., Pivneva T., Savosko S., Zabenko Y., Demydchuk A., Shamalo S., Kop'yak B., Sagach V., Butenko G. (2018). Neuroprotective effect of melatonin in experimental models of the nervous system pathologies. *Abstracts of 2nd neurology and rehabilitation international symposium "Neuroregeneration" to commemorate prof. Oleksandr Chernyakhivsky*, Kyiv, Ukraine, October 5, 2018, 14-15.

## АНОТАЦІЯ

**Забенько Є. Ю. Морфофункціональні зміни в головному мозку мишей після повторюваної легкої черепно-мозкової травми та їх корекція корвітином.** – Рукопис

Дисертація на здобуття наукового ступеня кандидата біологічних наук за спеціальністю 03.00.13 – фізіологія людини і тварин. – Інститут фізіології ім. О. О. Богомольця НАН України, Київ, 2020.

Робота присвячена визначенню морфофункціональних характеристик головного мозку мишей у моделі повторюваної легкої черепно-мозкової травми, а також впливу на них антиоксидантного препарату корвітину, який є водорозчинною формою біофлаваноїду кверцетину.

При проведенні поведінкових тестів у мишей після травми спостерігали зростання тривалості відпочинку і рівня тривожності, порівняно з контролем. За результатами морфологічного аналізу СА1-зони гіпокампа, нанесення травми супроводжувалось розвитком астро- та мікрогліозу. Крім цього, у препаратах, забарвлених метиленовим синім, відбулось збільшення кількості «темних» нейронів пірамідного шару, а електронномікроскопічні зразки містили електроннощільні нейрони в тій же ділянці, що свідчить про їх можливе становлення на шлях загибелі.

Введення корвітину призвело до гальмування процесів гліозу.

Таким чином, в роботі показано наявність наслідків повторюваної легкої черепно-мозкової травми навіть через короткі проміжки часу після її відтворення, а також протизапальний та нейропротективний потенціал корвітину при цьому різновиді пошкодження.

**Ключові слова:** головний мозок, СА1-зона гіпокампа, повторювана легка черепно-мозкова травма, нейрони, астроцити, клітини мікроглії.

## АННОТАЦИЯ

**Забенько Е. Ю. Морфофункциональные изменения в головном мозге мышей после повторяемой лёгкой черепно-мозговой травмы и их коррекция корвитином.** – Рукопись

Диссертация на соискание учёной степени кандидата биологических наук по специальности 03.00.13 – физиология человека и животных. – Институт физиологии им. А. А. Богомольца НАН Украины, Киев, 2020.

Работа посвящена определению морфофункциональных характеристик головного мозга мышей в модели повторяемой лёгкой черепно-мозговой травмы, а

также влияния на них антиоксидантного препарата корвитина, который является водорастворимой формой биофлаваноида кверцетина.

При проведении поведенческих тестов у мышей после травмы наблюдали возрастание длительности отдыха и уровня тревожности, по сравнению с контролем. По результатам морфологического анализа СА1-зоны гиппокампа, нанесение травмы сопровождалось развитием астро- и микроглиоза. Кроме этого, в препаратах, окрашенных метиленовым синим, произошло увеличение количества «тёмных» нейронов пирамидного слоя, а электронномикроскопические образцы содержали электронноплотные нейроны, что свидетельствует об их возможном становлении на путь гибели.

Введение корвитина привело к торможению процессов глиоза.

Таким образом, в работе показано наличие последствий повторяемой лёгкой черепно-мозговой травмы даже через короткие промежутки времени после её воспроизведения, а также противовоспалительный и нейропротективный потенциал корвитина при этой разновидности повреждения.

**Ключевые слова:** головной мозг, СА1-зона гиппокампа, повторяемая лёгкая черепно-мозговая травма, нейроны, астроциты, клетки микроглии.

## SUMMARY

**Zabenko Y. Y. Morphofunctional changes in brain of mice after repetitive mild traumatic brain injury and their correction with corvitrine. – Manuscript**

A dissertation is submitted to acquire the degree of Candidate of Science in Biology (PhD), specialty – 03.00.13 – Human and animal physiology. – Bogomoletz Institute of Physiology NASU, Kyiv, 2020.

The thesis is devoted to determining of morphological and functional characteristics of mouse brain in the model of repetitive mild traumatic brain injury, as well as of effect of antioxidant drug corvitin on them, which is a water-soluble form of bioflavonoid quercetin.

When conducting behavioral tests in mice after injury, the increase of rest duration and anxiety level were observed in comparison with the control. According to the results of morphological analysis of hippocampal CA1-zone, injury application was accompanied with astro- and microglisis development. Additionally, in samples stained with methylene blue, the increase of “dark” pyramidal neurons number occurred, and electronmicroscopic samples contained electrondense neurons which indicates their possible formation on death path.

The injection of corvitrine led to inhibition of gliosis processes.

Thus, the work shows consequences of repetitive mild traumatic brain injury even at short intervals after its reproduction, as well as anti-inflammatory and neuroprotective potential of corvitin in this kind of injury.

**Key words:** brain, CA1-zone of hippocampus, repetitive mild traumatic brain injury, neurons, astrocytes, microglia cells.