

Б. Х. Хацуков, А. З. Колчинская

Зависимость электрической активности затылочных и лобных долей коры головного мозга, функции зрительного анализатора от кровоснабжения и обеспечения кислородом

Исследовалась зависимость функции зрительного анализатора, биоэлектрической активности затылочных и лобных долей коры головного мозга от их крово- и кислородного снабжения у 626 близоруких и 80 детей и подростков с нормальным зрением. Было установлено, что миопия может служить естественной моделью ухудшения кровоснабжения и снабжения кислородом тех долей коры головного мозга, в которых локализованы корковые представительства зрительного анализатора, осуществляющие контроль за аккомодационной функцией глаза, в частности затылочных долей. Кровенаполнение и снабжение кислородом этих долей снижено. На ЭЭГ затылочных долей коры была зарегистрирована низкая амплитуда α -ритма, который был достаточно меньшим, чем у здоровых. Установлено, что адаптация к гипоксии в курсе интервальной гипоксической тренировки, и курс остеорефлекторной стимуляции являются надежными средствами повышения кровоснабжения и снабжения кислородом затылочных и лобных долей коры головного мозга, нормализации ЭЭГ и остроты зрения. У 80 % близоруких детей она с 0,2–0,3 повысилась до 0,9–1,0.

Введение

Зависимость зрения от обеспечения кислородом установлена еще в первой четверти XX века, когда было отмечено нарушение зрения у здоровых лиц в разреженной атмосфере в горах и во время полетов в высокие слои атмосферы [3, 4, 5, 12, 17].

В литературе приведены данные о недостаточности кровоснабжения периферического отдела зрительного анализатора — цилиарной мышцы, ответственной за аккомодацию глаза [1, 2, 6–12, 15–18], снабжение ее кислородом [7, 9, 14] у детей с пониженной остротой зрения. При наличии сведений о кровоснабжении и об обеспечении кислородом периферического звена зрительного анализатора, данные о функциональном состоянии затылочных и лобных долей коры головного мозга, в которых локализованы корковые представительства зрительного анализатора, в литературе отсутствуют.

Выявление зависимости функционального состояния корковых представительств зрительного анализатора, показателями которых служат биоэлектрическая активность и острота зрения, от кровоснабжения и снабжения кислородом имеют как теоретическое, так и практическое значение для офтальмологии, авиационной и космической медицины.

Целью наших исследований было выявить зависимость функционального состояния затылочных и лобных долей коры головного мозга, их био-

© Б. Х. Хацуков, А. З. Колчинская

электрической активности, от кровоснабжения и снабжения кислородом этих долей коры мозга.

Методика

В качестве модели для исследований была избрана миопия, — особенно распространенная патология зрения у детей и подростков. Исследования проведены в пять этапов. На первом этапе сравнивались кровоснабжение и обеспечение кислородом, биоэлектрическая активность затылочных и лобных долей коры головного мозга, состояние функциональной системы дыхания, ответственной за снабжение организма кислородом, кислородные режимы организма у здоровых и близоруких детей. На втором этапе исследовались реакция функциональной системы дыхания на вдыхание воздуха с 14 и 12 % O_2 , изменение кровенаполнения и снабжения кислородом, биоэлектрической активности затылочных и лобных долей коры при миопии, на третьем, четвертом и пятом этапах изучалась роль увеличения кровоснабжения и снабжение кислородом корковых представительств зрительного анализатора в изменении его функционального состояния в результате: а) курса интервальной гипоксической тренировки; б) курса остеорефлекторного воздействия и в) комбинированного курса лечения, сочетавшего гипоксическую тренировку и остеорефлекторное воздействие.

Использование интервальной гипоксической тренировки и остеорефлекторного воздействия для коррекции функции зрительного анализатора базировалось на том, что каждое из указанных воздействий, повышающих кровоснабжение и снабжение кислородом головного мозга, отличается особенностями патофизиологических механизмов. Адаптация к гипоксии приводит к повышению содержания гемоглобина в крови, содержания кислорода в артериальной крови и к увеличению числа функционирующих капилляров в мозге.

Обследовано 80 детей и подростков с нормальным зрением и 626 близоруких с исходной остротой зрения 0,2—0,3. Исследования проводили с использованием волномера, газоанализатора кислорода и углекислого газа, пульсоксиметра, реографа, энцефалографа с девятнадцатиканальным программноуправляемым усилителем биопотенциалов и записью в оперативную память, спектральным анализом ЭЭГ, картированием. Статистическую обработку полученных результатов проводили с использованием критерия *t* Стьюдента и Гауса. Использованы наши программы для компьютерного анализа кислородных режимов организма.

Интервальную гипоксическую тренировку (ИГТ) осуществляли в двадцатисуточном курсе, включающем ежедневные сеансы нормобарического гипоксического воздействия. Курс состоял из четырех пятисуточных циклов. В каждом сеансе цикла четыре серии гипоксических воздействий чередовали с вдыханием комнатного воздуха с 20,9 % O_2 . Длительность дыхания гипоксической смесью (ГС) и длительность нормоксических интервалов 5 мин. Содержание O_2 в ГС снижали ступенеобразно: в первых пяти сеансах оно составляло 14 %, во вторых и последующих снижали на 1%, составляя в последние пять сеансов 12 %. Гипоксические газовые смеси создавали в аппарате «Гипоксикатор».

Механизмом разработанного Хацуковым остерефлекторного способа лечения является комбинированное воздействие на нервные рецепторы кожи и надкостницы остистых отростков шейного отдела позвоночника, сочетающего механическое раздражение с одновременным введением физиологического раствора. Остерефлекторная стимуляция оказывает раздражающее воздействие на шейный симпатический узел, на подкорковые образования и их связи с корой, существенно увеличивает кровоснабжение головного мозга.

Результаты и их обсуждение

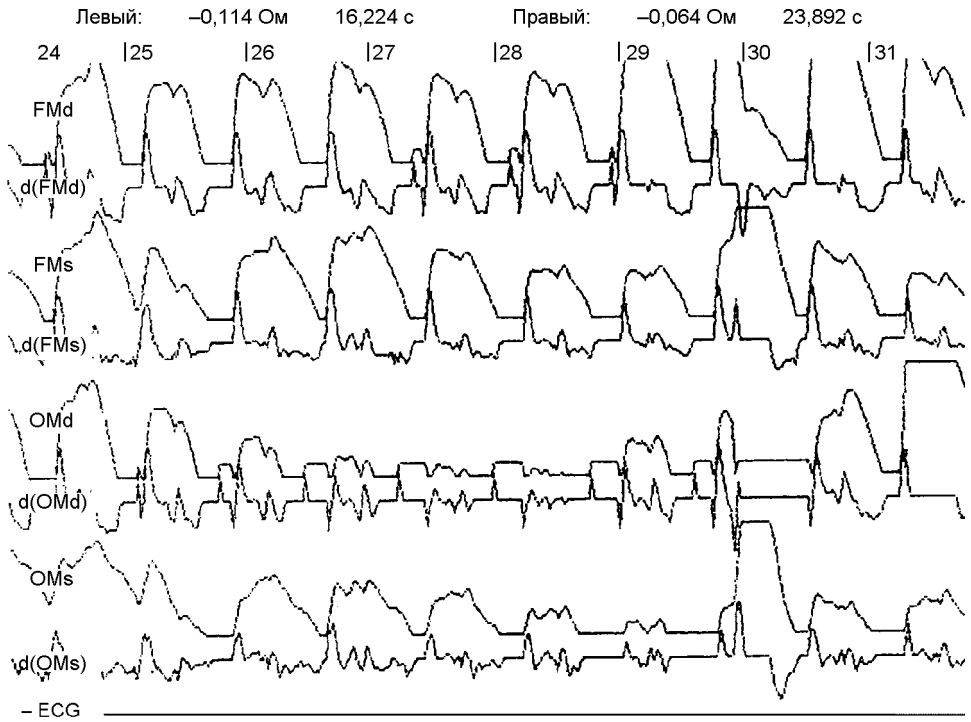
Наши исследования показали, что меньшая скорость доставки кислорода артериальной кровью является одной из причин ухудшения снабжения кислородом затылочных долей коры головного мозга и всего зрительного аппарата. Реографические исследования кровоснабжения различных отделов коры головного мозга близоруких детей и подростков выявили достоверные различия амплитуды колебаний РЭГ от ее значений у здоровых (табл. 1). Изменения кровенаполнения (рис. 1) и особенности кислородных показателей крови обусловили снижение снабжения кислородом лобных и височных долей коры головного мозга, их электрической активности.

Таблица 1. Значения амплитуды колебаний РЭГ лобной и затылочной долей коры головного мозга здоровых и подростков и их сверстников со спазмом аккомодации и миопией легкой степени

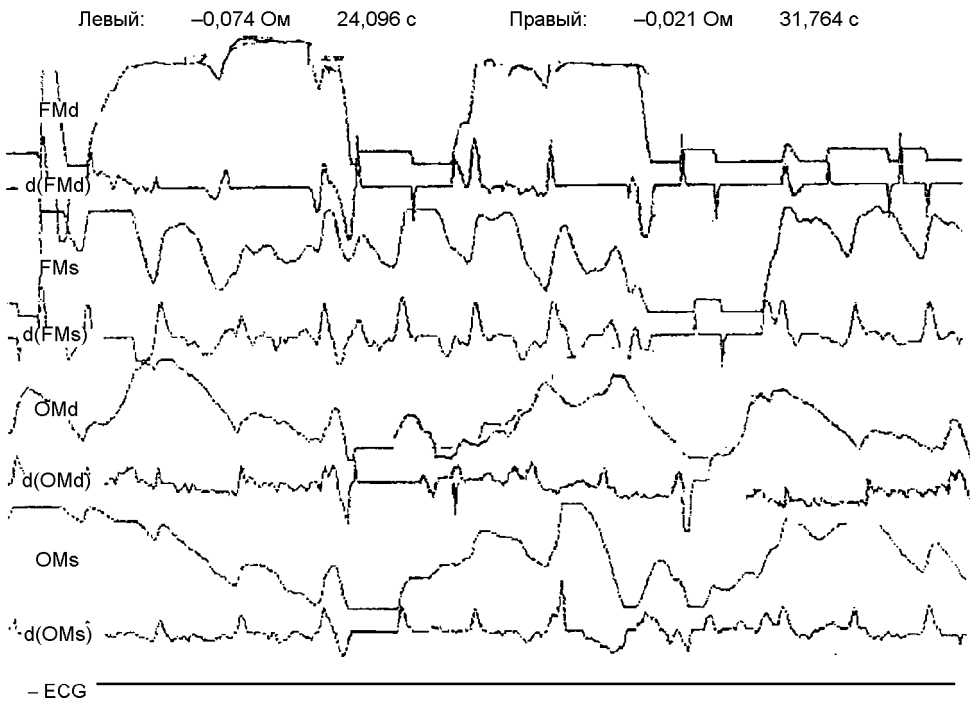
Группа обследованных	Амплитуда РЭГ			
	правой лобной	левой лобной	правой затылочной	левой затылочной
Здоровые дети	0,195±0,018	0,160±0,014	0,144±0,09	0,136±0,08
Больные дети	0,136±0,019*	0,146±0,028	0,120±0,08*	0,114±0,09*
Здоровые подростки	0,186±0,016	0,172±0,013	0,183±0,011	0,174±0,018
Больные подростки	0,190±0,010	0,128±0,013	0,116±0,014*	0,138±0,019*

* $P < 0,05$

Анализ электроэнцефалограмм выявил у значительной части обследованных снижение биоэлектрической активности в затылочных (особенно левой) долях коры (рис. 2). Индекс α -ритма (особенно в левой), амплитуда α -ритма в правой затылочной долях ниже, чем у здоровых. На ЭЭГ близоруких, особенно в лобных долях, преобладают δ -волны. У большей части близоруких на ЭЭГ обнаружены косвенные признаки общемозговых дисциркуляторных проявлений и дисфункций подкорковых структур. Выявлены раздражения подкорковых структур на уровне неспецифического таламуса. У одной трети обследованных детей и подростков с миопией ЭЭГ представляло допустимый вариант нормы. Определение показателей состояния функциональной системы дыхания (ФСД) и параметров кислородных режимов организма (КРО) позволили заключить, что состояние ФСД и КРО у близоруких детей и подростков не соответствует возрастным нормам, что оно наблюдается у здоровых сверстников в более молодом возрасте. Дыхание у близоруких более частое и менее глубокое, оно отличается меньшей экономичностью (табл. 2). Частота сердечных сокращений у близоруких большая, а систолический и минутный объемы кровообращения,

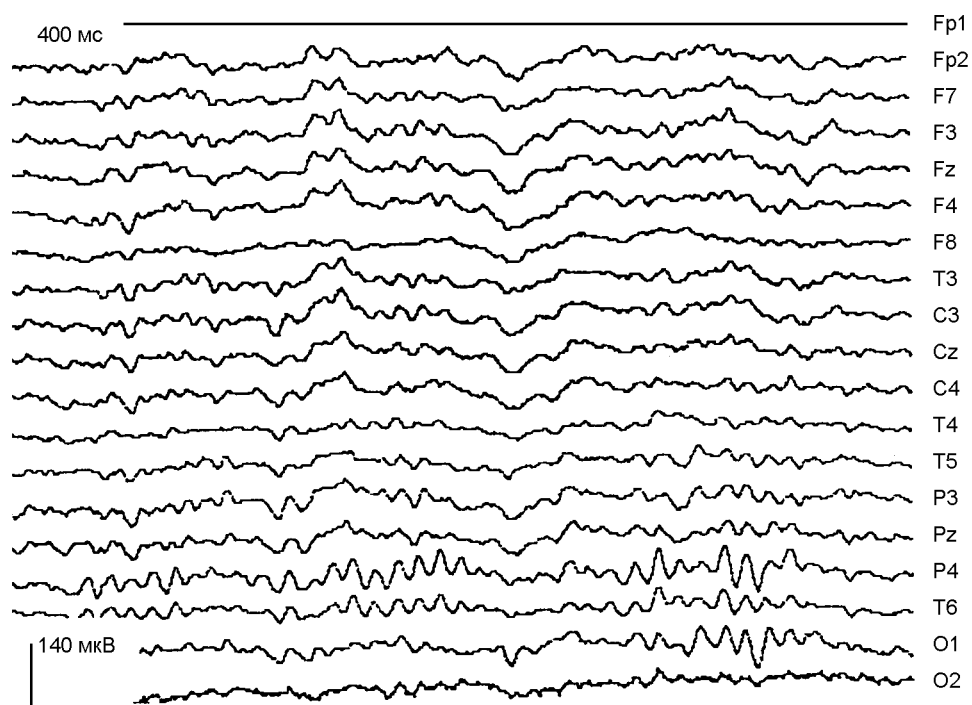


a

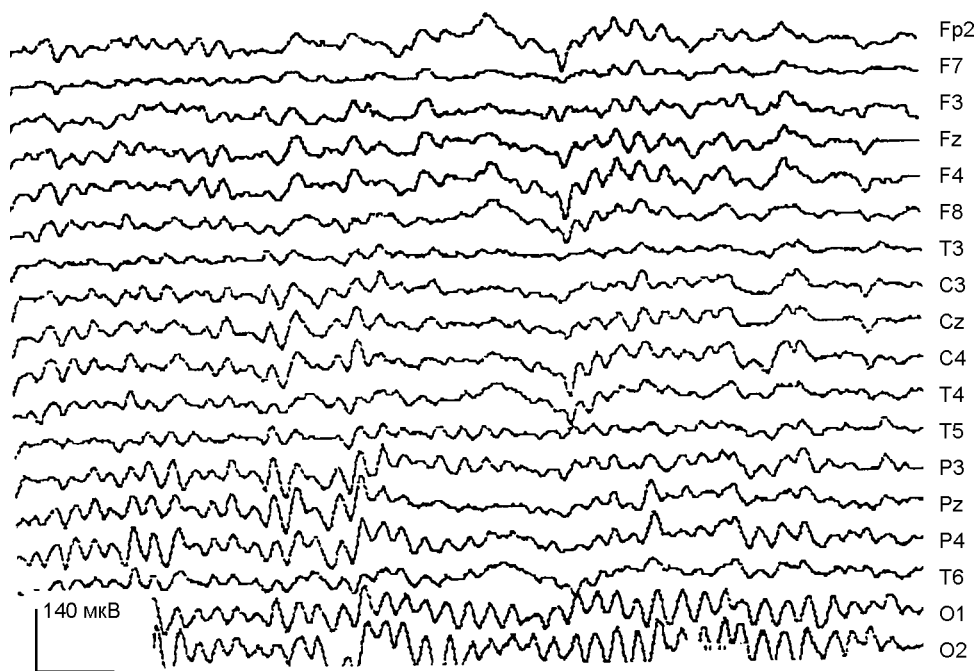


б

Рис. 1. Реограмма лобных и височных долей коры больших полушарий головного мозга близорукого подростка: *a* — до комбинированного лечения, *б* — после него.



a



б

Рис. 2. ЭЭГ коры головного мозга подростка до (а) и после (б) комбинированного метода лечения миопии.

Таблица 2. Некоторые показатели состояния функциональной системы дыхания у здоровых и близоруких детей, изменение показателей у близоруких после курса интервальной гипоксической тренировки (ИГТ)

Показатель	Здоровые		Близорукие дети		Подростки	
	дети	подростки	до ИГТ	после ИГТ	до ИГТ	после ИГТ
Минутный объем дыхания	5,6±6,4	7,4±0,6	5,858±0,97	6,262±0,100*	6,060±121	6,565±0,115*
Дыхательный объем	300±25	465±38	244,4±3,1	260,2±4,1*	378,8±8,1	410,3±9,4*
Частота дыхания	19±3	16,2±2	24±3	24±4	16±2	16±3
Отношение альвеолярной вентиляции к минутному объему дыхания	71,3±0,97	70,7±1,3	75,6±1,4*	73,2±0,8	75,0±0,9*	
Минутный объем крови	3,6	4,3±0,3	2850±0,031	2688±0,041	3325±0,015	3264±0,34
Систолический объем сердца	45±3	56±5	30,0±1,5	32±1,5	47,5±0,5	48,0±0,5
Частота сердечных сокращений	76	80±4	95,4±4,1	84,1±3,6	70,3±3,8	68,5±4,0
Гемоглобин	133±4	137±5	120,4±4,3	138±4,4	121±7	
SaO ₂	98	97	98,0±0,1	97,8±0,1	97,0±0,4	97,5±0,3
CaO ₂	170±5	175±4	163,45±3,12	184,33±4,02	3,23±160,8	184,33±3,31*

*P<0,05.

Таблица 3. Эффективность различных методов лечения спазма аккомодации и миопии у детей и подростков (в процентах к общему числу больных, которых лечили)

Возраст обследованных	Повышение остроты зрения до 0,7–1,0 после лечения					
	остерефлекторной стимуляцией		интервальной гипоксической тренировкой		остерефлекторной стимуляцией и интервальной гипоксической тренировкой	
	1,0–0,9	0,8–0,7	1,0–0,9	0,8–0,7	1,0–0,9	0,8–0,7
7–9 лет	42	37	26	24	61	28
10–12 лет	40	37	20	24	46	39
13–15 лет	34	45	16	15	36	36

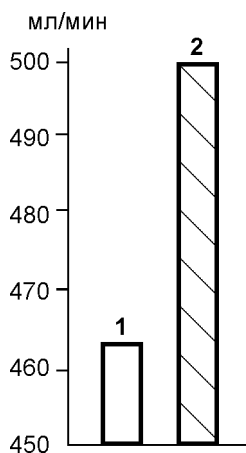


Рис. 3. Скорость транспорта кислорода артериальной кровью у детей с миопией: 1 — до курса интервальной гипоксической тренировки, 2 — после него.

экономичность гемодинамики меньше, чем у здоровых с нормальным зрением. Более низкими оказываются содержание гемоглобина в крови, ее кислородная емкость и содержание кислорода в артериальной крови. Кислородные режимы организма близоруких отличаются меньшей скоростью доставки кислорода (в миллилитрах за 1 мин) и интенсивностью (в миллилитрах O_2 за 1 мин на 1 кг массы тела) артериальной кровью к тканям, низкой экономичностью — вентиляционный и гемодинамический эквиваленты высокие, кислородные эффекты дыхательного и сердечного циклов низкие (рис. 3).

В результате адаптации к гипоксии в курсе ИГТ в состоянии ФСД и КРО (см. табл. 2) произошли существенные изменения. Содержание гемоглобина в крови возросло с $121,2 \pm 1,4$ до $137,4 \text{ г/л} \pm 0,94 \text{ г/л}$, кислородная емкость крови увеличилась на $22,00 \text{ мл/л} \pm 0,25 \text{ мл/л}$, содержание кислорода в артериальной крови возросло на $23,97 \text{ мл/л} \pm 0,16 \text{ мл/л}$.

Несмотря на недостоверное снижение МОК, скорость доставки кислорода артериальной кровью к тканям возросла (см. рис. 3). Повысилась эффективность внешнего дыхания и кровоснабжения, возросла экономичность КРО, увеличилась доля альвеолярной вентиляции в минутном объеме дыхания, снизились вентиляционный и гемодинамический эквиваленты, повысились кислородные эффекты дыхательного и сердечного циклов, увеличилась скорость потребления O_2 организмом (рис. 4).

Определение кровенаполнения и электрической активности затылочной и лобной долей коры головного мозга после курса ИГТ свидетельствовали об улучшении кровоснабжения и снабжения кислородом корковых представительств зрительного анализатора (см. рис. 1). После курса ИГТ произошла нормализация биоэлектрической активности. α -ритм в затылочных долях стал более регулярным, зональные различия амплитуд колебаний на ЭЭГ приблизились к норме, отмечена положительная динамика электрической активности коры головного мозга. Проявилась синхронизация ЭЭГ. Индекс α -ритма, особенно в левой затылочной доле и в лобных долях, увеличился достоверно. В обеих затылочных долях снизился индекс β - и δ -ритма. Его снижение отмечается и в лобных долях.

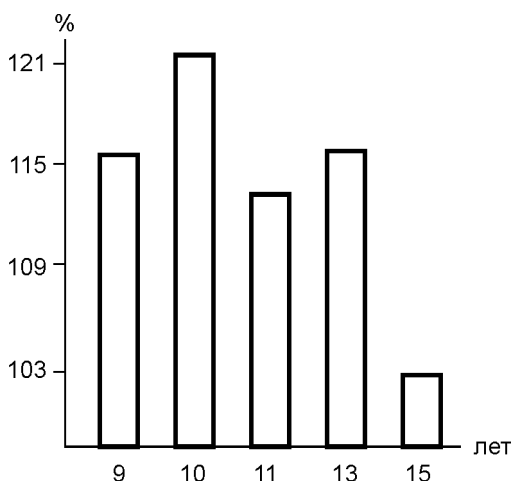


Рис. 4. Изменения потребления кислорода у детей с миопией после курса гипоксической тренировки.

Важным результатом двадцатисуточного курса гипокситерапии является улучшение функции всего зрительного анализатора, показателем которого служит повышение остроты зрения. Острота зрения достоверно повысилась у 50 % детей, которых лечили. После курса ИГТ она составила у них 0,7–0,9. У 8,3 % детей острота зрения восстановилась полностью.

Самая высокая степень коррекции функционального состояния зрительного анализатора наблюдалась после использования комбинированного метода лечения, сочетавшего курсы интервальной гипоксической тренировки с курсами остерефлекторной стимуляции (ОРС). Об этом свидетельствуют результаты, приведенные в табл. 3.

После курса ОРС в затылочных областях коры α -ритм учащается, индекс α -волн увеличивается, более синхронизированной становится ЭЭГ фронтальных долей. β -ритм изменяется незначительно, существенно снижается δ -ритм в затылочных долях и уменьшается индекс θ -волн. Амплитуда α -волн в затылочных долях увеличивается более чем в три раза.

Высокая эффективность комбинированного метода лечения может быть объяснена сочетанием повышения кровоснабжения затылочных и лобных долей головного мозга в результате остерефлекторной стимуляции и улучшения кислородтранспортной функции крови в процессе адаптации к гипоксии в курсе ИГТ. О повышении кровоснабжения лобных и височных долей коры головного мозга свидетельствуют данные реограмм, о повышении электрической активности этих отделов — анализ энцефалограмм до и после комбинированного лечения.

Регистрация уровня постоянных потенциалов показала, что происходит их синхронизация после комбинированного лечения.

Таким образом, усиление кровоснабжения затылочной и лобной долей коры головного мозга и снабжение их кислородом существенно активизируют биоэлектрическую активность этих долей. Комбинированный метод лечения вызывает достоверное улучшение состояния всей функциональной системы дыхания, что обуславливает улучшение снабжения кислородом всех звеньев зрительного анализатора, его центрального и периферического отдела, свидетельством чего является значительное повышение утилизации кислорода и остроты зрения.

B. H. Hatzukov, A. Z. Kolchinskaya

THE DEPENDENCE OF BRAIN CORTICAL OCCIPITAL AND FRONTAL LOBES BIOELECTRICAL ACTIVITY AND FUNCTION FROM BLOOD AND OXYGEN SUPPLY

The dependence of occipital and frontal lobes of the brain cortex bioelectrical activity and function from blood and oxygen supply was investigated in 626 myopic and 80 children and teenagers with normal vision. Myopia was found a natural model of blood and oxygen deprivation, of decrease of bioelectrical activity of frontal and partially occipital lobes, especially. The decrease of α -rhythm index and α -waves amplitude was found on EEG of occipital lobes. Adaptation to hypoxia in the course of interval hypoxic training and the course of osteoreflex stimulation were proved to be reliable means for improving blood and oxygen supply of occipital and frontal

lobes of the brain cortex, which was followed by normalization of EEG and vision: the sharpness of vision rose to 1.0–0.9 in 80% of children and in 60% of teenagers.

Russian Academy of Sciences, Kabardino-Balkarian Institute of Informatics and Regional Control, Department of Physiological Informatics, Moscow, Nalchik

СПИСОК ЛИТЕРАТУРИ

1. *Аветисов Э.С.* Клиническая классификация близорукости. — В кн.: Близорукость. — М., 1986. — С.240-256.
2. *Аветисов Э.С., Ковалевский Е.И., Хватова А.В.* Близорукость. — В кн.: Руководство по детской офтальмологии. — М., 1987. — С. 176-191.
3. *Газенко О.Г., Е.Б.Гиппенрейтер, В.Б.Малкин.* Экспертная оценка высотной устойчивости кандидатов в состав советской экспедиции “Эверест-82” . — В кн.: Адаптация и резистентность организма в условиях гор: Сб. научн. трудов. — К., 1986. — С.124-137.
4. *Колчинская А.З.* Кислород, физическое состояние, работоспособность. — К.: Наук. думка, 1991. — 208 с.
5. *Колчинская А.З., Хацуков Б.Х., Закусило М.П.* Кислородная недостаточность, деструктивное и конструктивное действие. — Нальчик, 1999. — С.69-79.
6. *Левченко О.Г.* Физиологический тонус и спазм аккомодации // Офтальм. журн. — 1985. — №3. — С.177-180.
7. *Левченко О.Г., Друкман А.Б.* Гемодинамика миопических глаз по данным реоофтальмографии // Там же. — 1978. — №2. — С. 112-114.
8. *Мошетова Л.К., Воробьева И.В.* К вопросу о нарушениях гидродинамики глаза у больных сахарным диабетом второго типа // Вест. офтальмологии. — 1999. — №2. — С. 70-72.
9. *Мустафина Ж.Г., Курганбекова Н.С., Телеуова Т.С., Касымханова А.Т.* Исследование гемодинамики цилиарного тела при близорукости // Офтальм. журн. — 1998. — №1. — С. 35-37.
10. *Нестеров А.П., Банин В.В., Симонова С.В.* Роль цилиарной мышцы в физиологии и патологии глаза // Вест. офтальмологии. — 1999. — №2. — С. 13-15.
11. *Савицкая Н.Ф.* О соотношении между местной и общей гемодинамикой у лиц с миопией. — В кн.: Материалы научн. конф. по вопросам профилактики, патогенеза и лечения заболеваний органа зрения у детей. — М., 1971. — С. 100-104.
12. *Сиротинин Н.Н.* Патологическая физиология экстремальных состояний. — М.: Медицина, 1973. — 383 с.
13. *Фетисов А.А.* Регионарная гемодинамика глаза при осевой миопии: Автореф. дис. ... канд. мед. наук, 1980. — 25 с.
14. *Яковлев А.А.* О взаимосвязи между внутриглазным давлением и оксигенацией тканей глаза // Вестн. офтальмологии. — 1968. — №2. — С.51-58.
15. *Krause K.* Messung Des Akkomodationserfolges // Auqenazt. — 1989. — №1. — P. 15-21.
16. *Ruohonen J., Nilsson J., Panizza M., et al.* A volume — conduction analysis of magnetic stimulation of peripheral nerves. Transactions on Biomedical Engineering. — 1996. — 43. — P.669-678.
17. *Van Lierree, Stickney J.* Hypoxia. — Chicago, 1963. — 367 p.
18. *Wall P.D.* Dorsal horn electrophysiology. — In: Somatosensory system. Handbook of sensory physiology / Ed. by A. Igga. — Berlin, 1973. — P. 254-270.

*Ин-т информатики и проблем
регионального управления
КБНЦ РАН, Москва, Нальчик*

*Материал поступил
в редакцию 26.06.2000*