

І.М. Рожков, В.М. Гордієнко

Структурні зміни аденогіпофіза за умов дії нітратів та одночасного фізичного тренування

Изучены особенности гистологических изменений кортикотропоцитов аденогипофиза в условиях одновременного хронического действия нитратов и физической тренировки у животных различного возраста. Установлено, что после такого воздействия у 45-суточных крыс снижается функциональная активность, однако менее выражено, чем после действия одних только нитратов. У 60- и 180-суточных крыс гистофизиологические изменения кортикотропоцитов показывают, что использование физической нагрузки в условиях длительного действия нитратов имеет положительное действие на ход изменений адаптационно-приспособительного характера и восстановление кортикотропной функции.

ВСТУП

Забруднення навколишнього середовища та вплив різноманітних ксенобіотиків на гомеостаз організму людини створюють певні умови для виникнення так званого “хімічного стресу” [8]. Нині особливий інтерес викликають дослідження найпоширенішої форми інтоксикації – нітратної. В літературі добре описано патологічні зміни в організмі тварин за умов гострої та хронічної дії нітратів [2–5, 9, 10], однак мало відомостей щодо їх тривалого впливу на стан органів нейроендокринної системи [8, 11]. Показано, що за умов хронічної інтоксикації нітратами суттєвих структурно-функціональних змін зазнають клітини аденогіпофіза, особливо кортикотропоцити [8]. Проблема корекції патологічних станів, що є причиною дії нітратів завжди була актуальною. Згідно з дослідженнями Середенка [11], найбільш ефективним засобом підвищення стійкості організму до тривалої інтоксикації нітратами є цілеспрямоване фізичне навантаження.

Метою нашої роботи було дослідження гістологічних змін у кортикотропоцитах

аденогіпофіза при одночасній хронічній дії нітратів і фізичного тренування у тварин різного віку.

МЕТОДИКА

У дослідях використано 60 білих нелінійних щурів-самців 45-, 60- і 180-добового віку. Всі тварини були поділені на три групи: I – інтактні (контроль), II – щури, які перенесли хронічну дію нітратів, III – яких піддавали хронічній дії нітратів і одночасному фізичному тренуванню. При моделюванні хронічної дії нітратів тваринам, починаючи з 1-ї доби після прозрівання, тобто з 14-ї доби постнатального розвитку, щодобово у питний раціон (після попереднього очищення води) додавали 120 мг/л нітратів натрію. Враховували особливості динаміки маси тіла та фізіологічної потреби тварин у питній воді з віком. Фізичне тренування проводили, застосовуючи щодобове плавання тварин в акваріумі (діаметр 50 см) по 10 хв, починаючи з 1-ї доби після прозрівання.

Утримання та використання лабораторних тварин відповідало вимогам, які

рекомендуються національними нормами з біоетики [6].

Щурів декапітували на 45-, 60- і 180-ту добу життя. Гіпофізи зважували, фіксували в рідині Буена з послідовною заливкою в парафін. Потім на ротаційному мікромомі готували серійні фронтальні зрізи товщиною 4–5 мкм. Для приготування оглядових гістологічних препаратів зрізи залоз фарбували за методом Грімеліуса та свинцевим гематоксиліном.

На отриманих препаратах гіпофіза досліджували кількість і гістологічну будову кортикотропоцитів, вивчали зміни середніх об'ємів цих клітин, їх ядер і ядерець. Вивчали динаміку ядерно-цитоплазматичного співвідношення (ЯЦС), розподіл секреторних гранул у цитоплазмі та розподіл хроматину в ядрах. Статистичну обробку результатів здійснювали з використанням методу Стьюдента–Фішера за допомогою програм Excel і SigmaPlot. Розходження вважали вірогідними при $P < 0,05$. Мікрофотографування проводили за допомогою мікрофотонасадки SOLIGOR BM – 503 PV.

РЕЗУЛЬТАТИ ТА ЇХ ОБГОВОРЕННЯ

Внаслідок хронічної дії нітратів у аденогіпофізі 45-добових тварин кортикотропоцити виявляються як найменш численний тип аденоцитів. Їх кількість порівняно з контролем істотно не змінюється. Розташовані вони в залозі дифузно, але невеликі скупчення відмічаються в периферичних ділянках органа. Кортикотропоцити мають багатокутну або відростчасту форму, округле ядро, яке локалізоване в центрі клітини або дещо ексцентрично. Маленьке ядрець розміщується поблизу ядерної мембрани. Хроматин великих скупчень не утворює. Гістологічні зміни кортикотропоцитів проявляються у зменшенні їх на 47,3 %, а ядер і ядерець – на 39,9 і 43,6 % відповідно (таблиця), а також у зменшенні

кількості секреторних гранул у цитоплазмі порівняно з контролем, що свідчить про зниження їх функціональної активності.

Перебування 60-добових тварин за умов хронічної інтоксикації нітратами призводить до вираженого збільшення кількості кортикотропоцитів (на 50,0 %) та одночасного зменшення фракції хромофобів. Цей факт підтверджують літературні дані про здатність деяких хромофобних клітин за певних умов диференціюватися в інші форми аденоцитів гіпофіза [1]. Збільшення їх розмірів на 24,8 %, ядер і ядерець – на 35,0 і 40,0 % відповідно, а також накопичення у цитоплазмі секреторних гранул свідчить про активне посилення функції.

У аденогіпофізі 180-добових щурів після хронічної дії нітратів спостерігалось зменшення розмірів ядер кортикотропоцитів на 6,3 %, збільшення ЯЦС на 6,2 % порівняно з контролем, а також поодинокі секреторні гранули у цитоплазмі, що говорить про низький рівень їх функціональної активності. Це узгоджується з даними деяких авторів [8], згідно з якими тривала інтоксикація нітратами спричиняє деструктивні зміни органел у кортикотропоцитах, котрі призводять до порушення в них білоксинтезуючої, секреторної й енергопродукувальної функції.

У 45-добових тварин III групи (дія нітратів і одночасно фізичне тренування) розміри ядер кортикотропоцитів зменшувалися на 6,5 %, ядрець – на 9,2 % (див. таблицю), ЯЦС збільшувалося на 5,7 %, зменшувалася у цитоплазмі кількість секреторних гранул (рис. 1). Все це свідчить про зниження їх функції, але менш виражено, ніж при дії самих нітратів.

Кількісні зміни, середній об'єм кортикотропоцитів, їх ядер і ядерець, ЯЦС в аденогіпофізі 60-добових щурів після дії нітратів з одночасним фізичним навантаженням майже не відрізняються від контролю (див. таблицю), що, можливо, є

Середні об'єми (мкм³) кортикотропоцитів, їх ядер і ядерць в аденогіпофізі щурів (M±m)

Схема досліджу	45 діб	60 діб	180 діб
Кортикотропоцити			
Контроль	2034,5±19,9	2063,3±16,4	2083,0±51,5
Хронічна дія нітратів	381,9±15,6	421,3±12,4	407,7±10,8
Хронічна дія нітратів і фізичне тренування	33,5±0,7	29,1±0,5	20,5±0,7
Ядра			
Контроль	1071,1±15,5*	2576,3±73,4*	2015,0±15,5
Хронічна дія нітратів	229,6±11,7*	589,9±12,0*	405,4±10,8
Хронічна дія нітратів і фізичне тренування	18,9±0,5*	39,3±0,9*	20,7±0,7
Ядерця			
Контроль	2002,2±18,9	2089,9±17,6	2139,4±47,3
Хронічна дія нітратів	357,2±17,2	432,1±6,9	431,5±12,0
Хронічна дія нітратів і фізичне тренування	30,4±0,5	28,7±0,4	20,6±0,6

* P<0,05 порівняно з контролем.

проявом адаптаційно-приспосувальних перебудов.

Структурний стан кортикотропоцитів у 180-добових щурів після тривалої дії

нітратів з одночасним фізичним навантаженням (кількість кортикотропоцитів, їх розміри і будова) подібний до результатів контрольних тварин (див. таблицю, рис. 2)

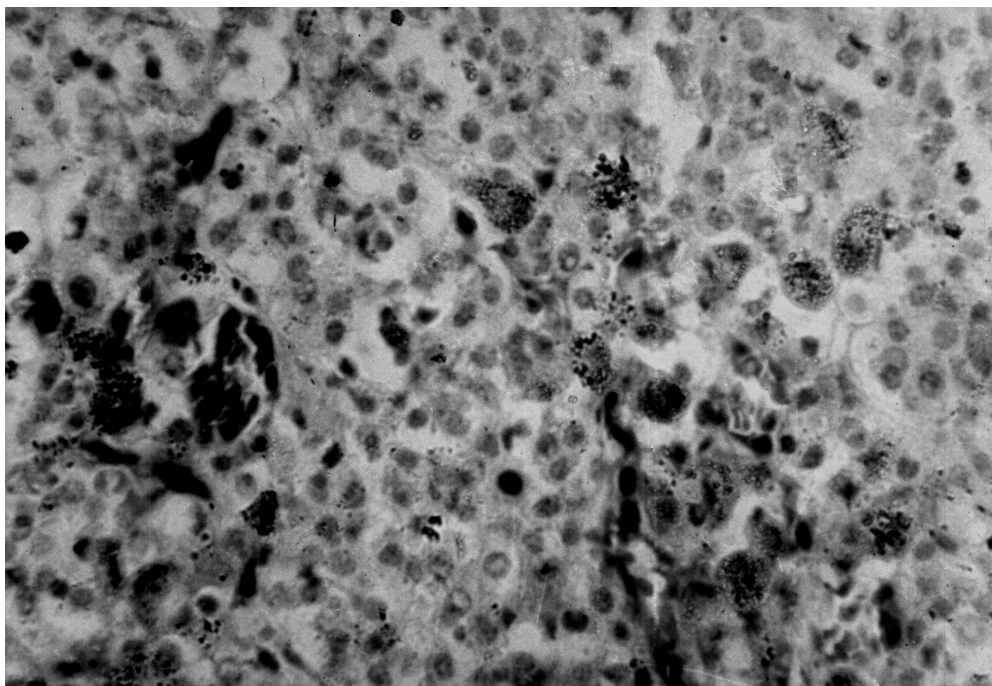


Рис.1. Аденогіпофіз 45-добового щура після одночасної хронічної дії нітратів і фізичного тренування. Окремі кортикотропоцити у центрі залози. Зменшені розміри кортикотропоцитів, їх ядер і ядерць. Кількість секреторних гранул у цитоплазмі зменшена. Забарвлення за методом Грімеліуса. Об.90, ок.15

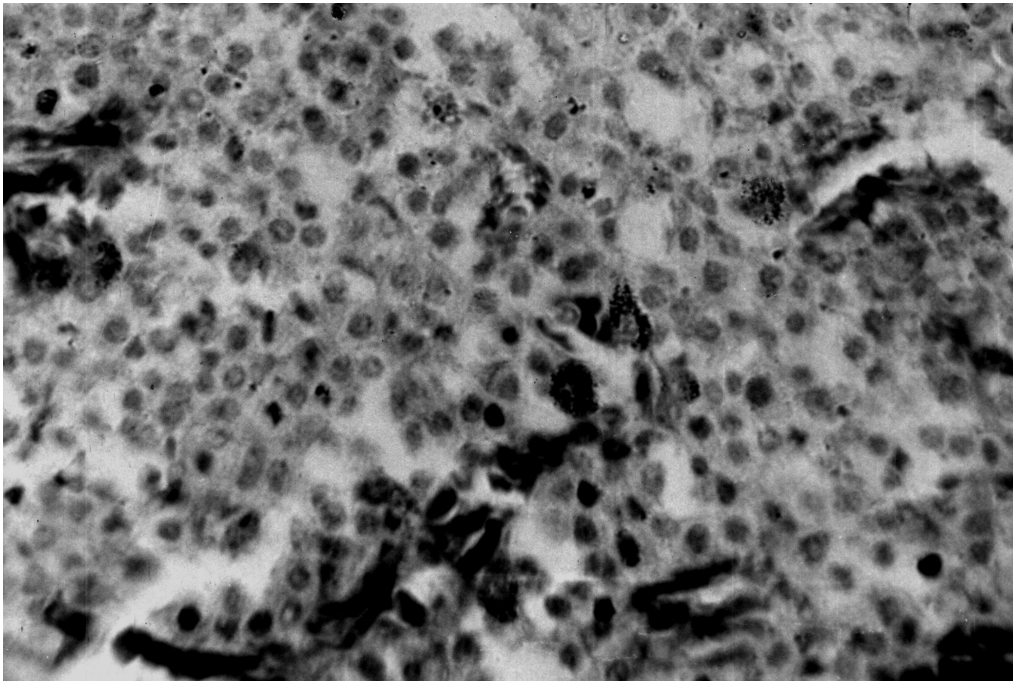


Рис.2. Аденогіпофіз 180-добового щура після одночасної хронічної дії нітратів і фізичного тренування. Компактне розміщення кортикотропоцитів. У цитоплазмі кортикотропоцитів накопичення секреторних гранул. Забарвлення за методом Грімеліуса. Об.90, ок.15

і показує коригувальний вплив фізичного тренування щодо тривалої інтоксикації нітратами.

Отримані результати узгоджуються з літературними даними [7], згідно з якими гіпоталамо-гіпофізарно-надниркова система щурів різного віку реагує на фізичне навантаження по-різному. У щурів 60–90-добового віку тривале фізичне тренування призводить до швидкого виснаження резервів гіпоталамуса, тоді як оптимальна реакція гіпоталамо-гіпофізарно-надниркової системи на фізичне навантаження виявляється у тварин в основному з 150-ї до 180-ї діб їх розвитку.

ВИСНОВКИ

Гістологічні зміни кортикотропоцитів 45-добових щурів внаслідок хронічної дії нітратів і одночасного фізичного тренування свідчать про зниження їх функціо-

нальної активності, але менш виражене, ніж після дії самих нітратів.

У 60- і 180-добових щурів застосування фізичного тренування за умов тривалої інтоксикації нітратами прискорює зміни адаптаційно-приспосувального характеру та відновлення кортикотропної функції аденогіпофіза, тоді як дія нітратів без регулярних фізичних навантажень у 180-добових тварин призводить до її послаблення.

I.M. Rozhkov, V.M. Gordienko

CONDITION CORTICOTROPIC OF FUNCTION ADENOHYPHYSIS ON SIMULTANEOUS ACTION NITRATES AND PHYSICAL TRAINING

The article examines the features of histological changes in corticotropocytes of adenohypophysis in rats of various age during simultaneous chronic action of nitrates and physical training. The histological changes in corticotropocytes in 60 and 180 days old rats show that physical training under prolonged nitrates intake has a positive influence on the time

course of adaptive changes and restoration of function of corticotropocytes.

Mykolaiv University, Ukraine

СПИСОК ЛІТЕРАТУРИ

1. Алешин Б.В., Ус Л.А., Тур М.И. Взаимодействие базофильных и ацидофильных клеток во внутригипофизарном гомеостазе // Эндокринология. – 1985. – Вып. 15. – С. 82–86.
2. Гоженко А.И., Доренский В.С., Рудина Е.И. и др. Причины и механизмы интоксикации нитратами и нитритами // Медицина труда и промыш. экология. – 1996. – №4. – С. 15–20.
3. Горішна О.В. Екологія довкілля і стан здоров'я дітей. Антропогенна дія нітратів // Перинатологія і педіатрія. – 2001. – №1. – С. 60–64.
4. Горішна О.В. Морфофункціональні зміни печінки при хронічній нітратній інтоксикації // Вісник проблем біології і медицини. – 2002. – Вип.3. – С. 62–66.
5. Горішна О.В. Комплексна екологічна та медико-біологічна корекція метгемоглобінемії у дітей, які проживають на нітратно-забруднених територіях // Мед. хімія. – 2002. – 4, № 1. – С. 77–79.
6. Загальні етичні принципи експериментів на тваринах // Ендокринологія. – 2002. – № 1. – С. 142–145.
7. Караулова Л.К., Молдованова С.С. Сравнительная оценка реакции гипоталамо-гипофизарно-адреналовой системы крыс различных возрастных групп на физическую нагрузку. – В кн.: Нейроэндокринные механизмы адаптации. – Ставрополь, 1974. – Вып. 1. – С. 23–28.
8. Носов А.Т., Горішна О.В., Ковальова О. М. Морфофункціональні зміни гіпофіза білих щурів в умовах хронічної нітратної інтоксикації // Вісник проблем біології і медицини. – 2002. – №2. – С. 59–62.
9. Опополь Н.И., Добрянская Е.В. Нитраты. – Кишинев: Штиинца, 1986. – 105 с.
10. Пікуль К.В. Особливості впливу нітратів на дитячий організм // Актуал. проблеми сучас. медицини. – 2001. – №1. – С. 14–16.
11. Середенко М.М. Механизмы развития и компенсации гемической гипоксии. – К.: Наук. думка, 1987. – 200 с.

Миколаїв. ун-т М-ва освіти і науки України

Матеріал надійшов до редакції 25.02.2004